

## تأثیر مصرف طولانی مدت رانی تیدین بر ساختار هیستولوژیک بیضه رت بالغ

مجید طوافی<sup>۱</sup>، احمد تمجدی پور<sup>۲</sup>، بیژن نوری<sup>۲</sup>، محمد جواد طراحي<sup>۲</sup>

۱- استادیار، عضو هیئت علمی دانشگاه علوم پزشکی لرستان

۲- مربی، عضو هیئت علمی دانشگاه علوم پزشکی لرستان

یافته / دوره هفتم / شماره ۱۳ و ۱۴ / پاییز و زمستان ۱۴ / مسلسل ۱۶

### چکیده

دریافت مقاله: ۸۳/۳/۲۷، پذیرش مقاله: ۸۳/۱۱/۱۹

**\* مقدمه:** باتوجه به اثر رانی تیدین در مهار آنزیمهای  $\text{Na}^+ \text{K}^+ \text{ATPase}$ ،  $\text{Ca}^{++} \text{ATPase}$  و  $\text{Mg}^{++} \text{ATPase}$  در بیضه ها، افزایش سطح پرولاکتین، اختلال در متابولیسم استروژن درکبد و گزارشاتی مبنی بر ژینکوماستی تأثیر مصرف طولانی مدت رانی تیدین بر بیضه مورد مطالعه قرار گرفت.

**\* مواد و روش ها:** در این مطالعه تجربی ۴۰ رت نر بالغ دو ماهه آلبینو به چهار گروه ۱۰ تایی (یک گروه کنترل و سه گروه آزمایشی ۱، ۲ و ۳) تقسیم شدند. حیوانات گروه آزمایشی ۱، ۲ و ۳ برای مدت دو ماه به ترتیب تحت تجویز دهانی رانی تیدین با دوزهای ۱۰، ۷۰ و ۴۰۰  $\text{mg/kg/day}$  قرار گرفتند. بیضه راست برداشته و در محلول بوئن ثابت گردید. بعد از پردازش بافتی و برش گیری، برشها با روشهای H&E، پاس و تریکروم رنگ آمیزی و مورد مطالعه کیفی و مرفومتريک قرار گرفتند. متغیرهای کمی با تست توکی و  $p < 0.05$  به کمک نرم افزار spss12 ارزیابی شد.

**\* یافته ها:** رانی تیدین در دوز اپتی مم ( $10 \text{g/kg/day}$ ) و دراز مدت ضایعه بافتی در ساختار طبیعی بیضه ایجاد نکرده و بر تغییر قطر و ضخامت پوشش لوله های سمینی فر نسبت به گروه کنترل تأثیر معنی داری نشان نداد. رانی تیدین در دوزهای بالا (۷۰ و ۴۰۰  $\text{mg/kg/day}$ ) موجب ایجاد شکاف در پوشش لوله ها، حفره دار شدن لوله ها، آتروفی لوله ها و کاهش معنی دار ضخامت پوشش لوله های سمینی فر شد ( $p < 0.05$ )؛ ولی موجب تغییر قطر لوله ها شد.

**\* نتیجه گیری:** رانی تیدین در دوز اپتی مم و دراز مدت ضایعه ای در ساختار طبیعی بیضه ایجاد نکرده و اثر معنی داری بر تغییر قطر و ضخامت پوشش لوله های سمینی فر نشان نمی دهد.

**واژه های کلیدی:** رانی تیدین، لوله سمینی فر، اثرات جانبی، مرفومتري

آدرس مکاتبه: دانشکده پزشکی لرستان گروه بافت شناسی

پست الکترونیک: E-mail: Mtavafi@yahoo.com

## مقدمه

رانی تیدین یکی از داروهای بلوکه کننده گیرنده‌های هیستامینی نوع دو می‌باشد که از سال ۱۹۸۱ عرضه شده و بعنوان عامل درمانی زخمهای دوازدهه و معده بکار می‌رود و در بین داروهای آنتی‌اولسر به میزان ۴۵٪ مورد استفاده قرار می‌گیرد. دیگر داروی بلوکه کننده گیرنده‌های هیستامینی، سایمتیدین است که آثار آنتی‌آندروژنیک آن اثبات شده است. به طوریکه این دارو موجب مهار اتصال دی‌هیدروتستوسترون به گیرنده‌های آندروژنی می‌گردد (۱) و به میزان ۷/۲٪ دارای خطر ژنیکوماستی می‌باشد (۲). اثرات جانبی رانی تیدین توسط ویال<sup>۱</sup> گزارش شده است (۳). بر خلاف سایمتیدین، رانی تیدین دارای اثر کمتر و یا فاقد اثر آنتی‌آندروژنی است و اثرات قابل‌ملاحظه‌ای در غلظت تستوسترون، حرکت، تعداد و مرفولوژی اسپرمها ندارد (۴، ۵). ولی گزارشهایی مبنی بر ایجاد ناتوانی جنسی، ژنیکوماستی و ژنیکوماستی دردناک وجود دارد (۱۰-۶). این دارو با تأثیر بر محور هیپوتالامو-هیپوفیزی-گنادی باعث افزایش سطح پرولاکتین می‌شود که خود موجب القاء ناتوانی جنسی و ژنیکوماستی شده است (۶، ۱۱). همچنین مصرف دهانی رانی تیدین موجب آمنوره ثانویه همراه با هیپرپرولاکتینمیا گردیده است (۶).

گزارشاتی نیز مبنی بر مسمومیت کبدی و اختلال در متابولیسم نمودن استروژن توسط کبد بدنال مصرف رانی تیدین وجود دارد (۱۲). به علاوه رانی تیدین می‌تواند باعث افزایش ترانس آمینازهای کبدی گشته (۳) و از طرفی مصرف دهانی آن باعث مهار آنزیمهای  $\text{Na}^+ \text{K}^+ \text{ATPase}$ ،  $\text{Ca}^{++} \text{ATPase}$  و  $\text{Mg}^{++} \text{ATPase}$  در بیضه‌ها می‌شود (۴).

اکثر کارهای انجام شده بر رانی تیدین، حاصل اطلاعات کلینیکی از افرادی است که برای درمان زخم معده این دارو را دریافت نموده‌اند. تنها کار تجربی در این زمینه توسط گیل<sup>۲</sup> صورت گرفته است. وی برای مدت ۱۵ روز به موشهای سوری (موش کوچک) بالغ با دوزهای ۱۰، ۷۰ و ۱۰۰۰ میلی‌گرم بر کیلوگرم وزن بدن (بطور روزانه) به طریقه دهانی رانی تیدین

خورانید و عنوان نمود که مصرف رانی تیدین با دوزهای ۷۰ و ۱۰۰۰ mg/kg موجب کاهش قطر لوله‌های سمینی فر و کاهش ارتفاع پوشش لوله های سمینی فر گردیده و آنزیمهای  $\text{Mg}^{++} \text{ATPase}$  و  $\text{Ca}^{++} \text{ATPase}$ ،  $\text{Na}^+ \text{K}^+ \text{ATPase}$  را مهار می‌کند (۴). هدف از این مطالعه، تاثیر مصرف طولانی مدت رانی تیدین بر بیضه بود.

## مواد و روش ها

در این مطالعه تجربی تعداد ۴۰ رت به چهارگروه ۱۰ تایی (شامل یک گروه کنترل و سه گروه آزمایشی) تقسیم شدند. موشهای بزرگ (رت) آلبینو نر و دو ماهه از نژاد اسپراگ (Sprague dawley) از انستیتو رازی کرج خریداری و هیدروکلرید رانی تیدین از کارخانه داروسازی لرستان تهیه گردید.

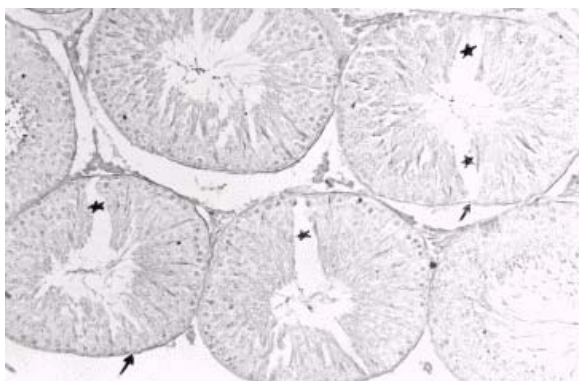
به حیوانات دو هفته استراحت داده شد تا با شرایط جدید خو بگیرند. رتهای گروه کنترل هر روز با آب و رتهای گروههای آزمایشی ۱، ۲ و ۳ به ترتیب با دوزهای ۱۰، ۷۰ و ۴۰۰ mg/kg/day بطریقه دهانی رانی تیدین محلول در آب دریافت نمودند. محلول داروی مورد استفاده هر روز تازه تهیه می‌شد. حیوانات بمدت دو ماه تحت رژیم فوق بودند و در این مدت آب و غذای کافی در اختیار آنها قرار داشت. دمای محیط ۲۵-۲۱ درجه سانتیگراد و برنامه روشنایی- تاریکی ۱۲/۱۲ ساعت بود.

بعد از دو ماه حیوانات فوق با کلروفورم بیهوش و از آنها نمونه برداری به عمل آمد. در تمامی گروهها بیضه طرف راست برداشته شد (۱۳). بیضه‌ها به مدت سه روز در فیکسا تیو بوئن (۱۵) قرار داده شدند. هر بیضه به هشت الی ده برش با ضخامت تقریباً یک میلی متری بریده و برش‌ها تحت پردازش بافتی قرار گرفته و بلوکهای پارافینی تهیه گردید؛ سپس از آنها برشهایی به ضخامت ۵ میکرون تهیه و به روشهای هماتوکسیلین - اتوزین (H&E)، تریکروم ماسون و پاس رنگ آمیزی شد (۱۴). جهت مطالعات مرفومتری با هدف اندازه گیری قطر لوله سمینی فر و ضخامت پوشش لوله‌ها بطریق زیر

1. Vial

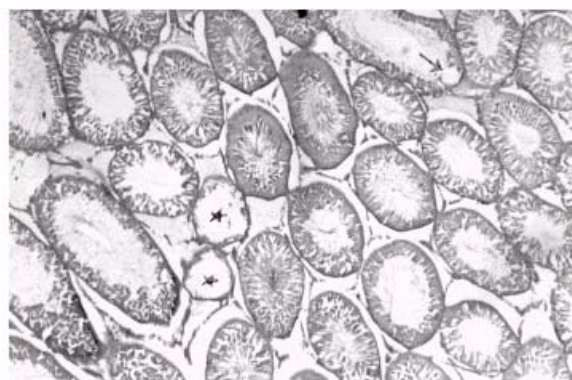2. Gill

ضحیم شدگی، چند لایه شدن و دیگر تغییرات در غشاء پایه لوله‌های سمینی فر بوجود نیورده است (تصویر شماره ۱).  
در گروه آزمایشی سوم با مصرف  $400 \text{ mg/kg/day}$  شکافهای وسیعی در سراسر پوشش لوله سمینی فر دیده شد که این شکافها از غشاء پایه تا حفره داخلی لوله سمینی فر ادامه داشت (شکل شماره ۱).



شکل شماره ۱- منظره میکروسکوپی لوله‌های سمینی فر گروه آزمایشی سوم (مصرف رانی تیدین  $400 \text{ mg/kg/day}$ ). به وضعیت نرمال غشاء پایه لوله‌ها (\*) توجه نمایید. همچنین به شکافهای ایجاد شده در پوشش لوله‌های سمینی فر (\*) توجه کنید. رنگ آمیزی PAS،  $\times 200$

در گروه آزمایشی دوم (مصرف رانی تیدین  $70 \text{ mg/kg/day}$ ) آتروفی تعدادی از لوله‌های سمینی فر دیده شد (شکل شماره ۲).



شکل شماره ۲- منظره میکروسکوپی لوله‌های سمینی فر گروه آزمایشی دوم (مصرف رانی تیدین  $70 \text{ mg/kg/day}$ ). به لوله‌های آتروفی شده (\*) و لوله‌های در حال آتروفی (\*) که در پوشش آنها حفراتی پیدا شده است توجه نمایید. رنگ آمیزی H&E،  $\times 400$ .

در گروه آزمایشی سوم تعداد لوله‌های آتروفی شده بیشتر بود (شکل شماره ۳).

عمل گردید. برشهای رنگ آمیزی شده به روش H&E انتخاب شدند. از تمامی اسلایس‌های هر بیضه  $30$  برش مورد بررسی قرار گرفت (۱۷-۱۵). از هر برش در میدان دیدی تصادفی لوله‌هایی جهت اندازه‌گیری انتخاب می‌شد که مقطع آن تقریباً گرد و یا بیضی شکل بود (۱۷، ۱۶، ۱۵، ۱۳). در اتاق تاریک تصویر برش بیضه به کمک یک منشور (که بروی لنز چشمی میکروسکوپ نصب شده بود) بر روی کاغذ کنار میکروسکوپ روی میز تابانده شده و سپس محدوده لوله سمینی فر روی کاغذ رسم می‌شد. لنز شیئی مورد استفاده برای تمامی موارد لنز  $10$  بود. با اندازه‌گیری تصویرمیلی متر استاندارد بر کاغذ بزرگنمایی خطی تصویر برآورد گردید. اندازه‌گیریها بر روی تصاویر ترسیم شده بر کاغذ صورت گرفت و برای هر بیضه حد اقل  $100$  لوله اندازه‌گیری گردید.

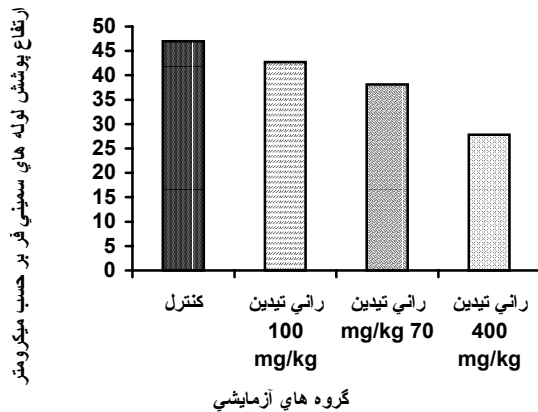
جهت محاسبه قطر لوله سمینی فر، قطر بزرگ و قطر کوچک لوله به کمک خط کش میلیمتری اندازه‌گیری و سپس میانگین دو قطر را بدست آورده و با توجه به بزرگنمایی خطی تصویر، قطر لوله بر حسب میکرون محاسبه شد (۱۶، ۱۵، ۱۳). جهت محاسبه، ضخامت پوشش لوله سمینی فر بر روی تصاویر رسم شده لوله‌ها بر کاغذ در راستای محل برخورد دو قطر کوچک و بزرگ لوله به پوشش، چهار ناحیه از ضخامت لوله بر حسب میلیمتر اندازه‌گیری، میانگین آن بدست آورده و با توجه به بزرگنمایی خطی تصویر، ضخامت پوشش بر حسب میکرون محاسبه گردید (۱۲، ۱۵).

داده‌های حاصل از بررسی‌های مورفومتریک با تست Tukey (آمار پارامتریک) و  $P < 0.05$  توسط نرم افزار spss12 در گروه‌های مورد مطالعه مقایسه شد (۱۸، ۱۵).

## یافته‌ها

بررسی میکروسکوپی نشان می‌داد که مصرف رانی تیدین با دوز  $10$  میلیگرم بر کیلوگرم وزن بدن (گروه آزمایشی ۱) هیچگونه ضایعه قابل مشاهده‌ای را بوجود نیورد. نتایج کیفی حاصل از رنگ‌آمیزی پاس برای مطالعه غشاء پایه لوله‌های سمینی فر نشان می‌داد که رانی تیدین در تمامی دوزهای بکار رفته پارگی،

در تمامی دزهای مورد بررسی بین گروه های گیرنده رانی تیدین و گروه کنترل تفاوت معنی داری بین قطر لوله های سمینی فر دیده نشد.

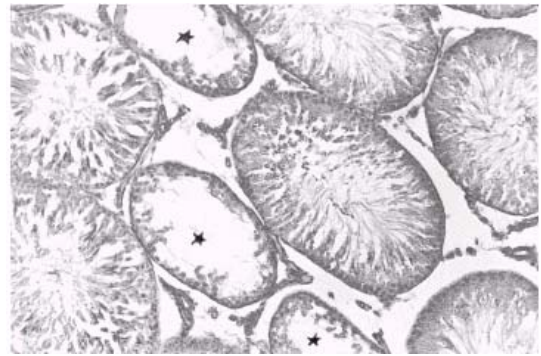


نمودار شماره ۲- مقایسه ارتفاع پوشش لوله سمینی فر بر حسب میکرون بین گروههای مورد بررسی.

در دوز 10 mg/kg/day تفاوت معنی داری در ارتفاع پوشش لوله سمینی فر نسبت به گروه کنترل وجود نداشت؛ ولی گروههای دریافت کننده رانی تیدین در دزهای 70 و 400 mg/kg/day نسبت به گروه کنترل تفاوت معنی دار بوده و موجب کاهش ضخامت پوشش لوله شده است. با افزایش دز دارو میزان ارتفاع پوشش بیشتر کاسته می شود ( $p < 0.05$ ).

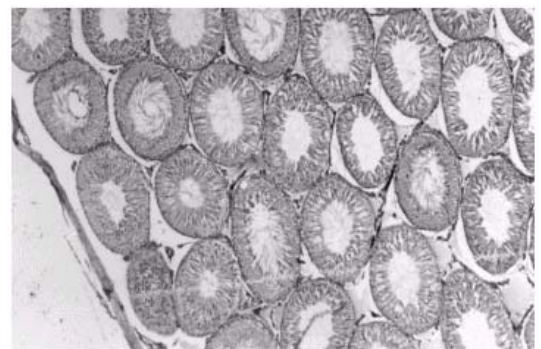
### بحث

چنانچه از نتایج برمی آید ضایعات قابل مشاهده ای چون پارگی، ضخیم شدگی، چند لایه شدن و دیگر تغییرات در غشاء پایه لوله های سمینی فر در تمامی گروههای آزمایشی دریافت کننده دارو دیده نمی شود. این مسئله شاید بیانگر آن باشد که رانی تیدین بر سرعت ساخت و ترن اور<sup>۱</sup> غشاء پایه لوله های سمینی فر و یا بر آنزیمهای مؤثر در ترن اور غشاء پایه لوله ها تأثیر سوء نداشته است. به علاوه نتایج حاصل از رنگ آمیزی تریکروم جهت بررسی رشته های کلاژن هیچگونه افزایشی را در کلاژن بافت همبند اطراف لوله ها نشان نمی دهد و هیچگونه تراکم سلولهای همبندی و



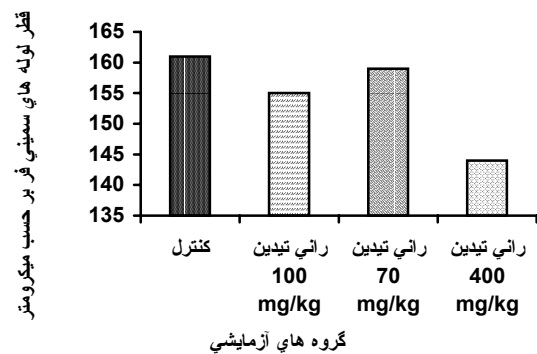
شکل شماره ۳- منظره میکروسکوپی لوله های سمینی فر گروه آزمایشی سوم (رانی تیدین 400 mg/kg/day). به لوله های آتروفی شده (\*) توجه نمایند. رنگ آمیزی H&E 100x.

نتایج کیفی حاصل از رنگ آمیزی تریکروم در هیچیک از گروههای آزمایشی افزایش کلاژنی را در بافت همبند اطراف لوله ها نشان نداد (شکل شماره ۴).



شکل شماره ۴- منظره میکروسکوپی لوله های سمینی فر گروه آزمایشی سوم. هیچگونه افزایش کلاژنی در بافت همبند بین لوله ها دیده نمی شود. رنگ آمیزی تریکروم 40x.

نتایج کمی در نمودارهای ۱ و ۲ نشان داده شده اند.



نمودار شماره ۱- مقایسه قطر لوله های سمینی فر بر حسب میکرون بین گروه های مورد مطالعه.

1. Tarn over

نتایج حاصله از مقایسه بین میانگین قطر لوله سمینی فر در گروههای کنترل و آزمایشی نشان می دهد که از لحاظ آماری و با  $p < 0.05$  تفاوت معنی داری بین قطر لوله سمینی فر در گروه کنترل و گروههای آزمایشی گیرنده دارو وجود ندارد و دوزهای متفاوت رانی تیدین تاثیری بر قطر لوله های سمینی فر نداشته است. در مورد بررسی کمی ارتفاع یا ضخامت پوشش لوله سمینی فر می بینیم در گروههای آزمایش ۲ و ۳ که به ترتیب ۷۰ و ۴۰۰ mg/kg/day رانی تیدین دریافت کرده اند، کاهش ارتفاع در مقایسه با گروه کنترل دیده می شود؛ ولی ارتفاع پوشش در گروه کنترل و گروه ۱ آزمایشی (۱۰ mg/kg/day) تفاوت معنی داری با یکدیگر ندارند. کاهش ضخامت پوشش لوله سمینی فر را در گروههای ۲ و ۳ آزمایش می توان به از دست رفتن اتصال سلولهای پوشش لوله و ایجاد حفره در پوشش لوله ها و سپس افزایش تدریجی حفرات و در نهایت به آتروفی لوله های سمینی فر نسبت داد.

### نتیجه گیری

- رانی تیدین در دزهای متفاوت حتی دوز بالا تأثیر قابل ملاحظه ای بر غشاء پایه لوله های سمینی فر بیضه ندارد.
- رانی تیدین در هیچ دوزی حتی دوز بالا باعث افزایش کلاژن بافت همبندی اطراف لوله های سمینی فر نمی شود.
- رانی تیدین در دوز ۷۰ و ۴۰۰ mg/kg/day در مصرف دراز مدت موجب آتروفی بعضی از لوله ها و ایجاد شکافهای بزرگی در پوشش بعضی از لوله های سمینی فر می گردد.
- رانی تیدین در دوز های متفاوت تأثیری بر قطر لوله های سمینی فر نداشته؛ ولی در دوزهای بالا (۷۰ و ۴۰۰ mg/kg/day) موجب کاهش ارتفاع پوشش لوله های سمینی فر می شود.
- پیشنهاد می گردد تعداد سلولهای زاینده پوشش لوله سمینی فر و سلولهای سرتولی با روش کمی مورد بررسی قرار گیرد.

افزایش ارتشاح سلولهای ایمنی که حاکی از وجود التهاب ، ضایعه و یا روند ترمیم باشد در هیچکدام از گروهها دیده نشد. چنانچه گفته شد در گروه آزمایشی سوم شکافهایی در پوشش لوله های سمینی فر بوجود آمده که این شکافها از غشاء پایه تا حفره داخلی لوله کشیده شده است. بروز این شکافها نتیجه این است که سلولهای سرتولی این نواحی اتصالات خود را از دست داده و با جدا شدن از غشاء پایه این چنین شکافهایی را موجب شده اند. به نظر می رسد مهار آنزیمهای  $K^+ ATPase$ ،  $Na^+$ ،  $Ca^{++}$ ،  $Mg^{++}$  و  $ATPase$  منجر به سستی اتصالات سلولهای سرتولی و ایجاد شکاف در پوشش لوله ها شده است (۳) و یا اینکه بعضی از سلولهای سرتولی در این نواحی از غشاء پایه کنده شده و با توجه به عدم توانایی ترمیم در پوشش لوله ها سلولهای سرتولی مجاور نتوانسته اند فضای حاصل جدا شدن سلول را بپوشانند. نکته دیگری که در یافته ها به آن اشاره شد آتروفی تعدادی از لوله ها در گروه آزمایشی دوم و آتروفی به میزان بیشتر در گروه آزمایشی سوم بود. شاید بتوان گفت که رانی - تیدین با اختلال در متابولیسم استروژن در کبد (۱۲) منجر به آتروفی لوله ها شده باشد. در مورد اینکه آتروفی صورت گرفته چه مکانیسمی داشته به نظر می رسد افزایش حفرات و افزایش تدریجی حفرات در پوشش منجر به آتروفی لوله ها شده است. ایجاد حفرات را می توان به از دست رفتن اتصالات بین سلولهای سرتولی و یا مرگ آنها نسبت داد. شاید اختلال متابولیسم استروژن در کبد بواسطه رانی تیدین می تواند منجر به تغییراتی در نسبت هورمونهای استروئیدی گردد.

در تحقیق گیل که در کوتاه مدت (دو هفته) به موشهای سوری، رانی تیدین (بازدهای ۱۰، ۷۰ و ۱۰۰۰ mg/kg/day) خوراندند بود، تغییرات ساختاری چون شکاف در پوشش لوله ها و آتروفی لوله ها گزارش نشده است؛ ولی تحقیق حاضر نشان می دهد که مصرف طولانی مدت رانی تیدین در دوزهای ۷۰ و ۴۰۰ mg/kg/day منجر به آتروفی تعدادی از لوله های سمینی فر و ایجاد شکاف و حفره هایی در پوشش لوله های سمینی فر می شود.

## References

- Rossing M, Scholes D, Cushing-Haugen KL, Voigt LF. Cimetidine use and risk of prostate and breast cancer. *Cancer epidemiol Biomarker prev*, 2000; 9 (3): 319 – 23
- Garcia L, Harshel J. Risk of gynecomastia associated with cimetidine, omeprazole and other antiulcer drugs. *BMJ* 1994; 808: 503-6
- Vial T, Goubier C, Bergert A, Cabrera F, Evroux J, Descotes J. Side effects of ranitidine. *Drug safety*, 1991; G (2): 94 – 117
- Gill M, Sareen ML, Sanyal SN. Effects of H2 – receptor antagonists, cimetidine and ranitidine on reproductive function in male mice. *Indian Journal of experimental Biology* 1991; 29: 900-906
- Wang C. Ranitidine doesn't effect gonadal function in man. *British Journal of clinical pharmacology* 1989; 22: 346-350
- Bera F, Jonville-Bera AP, Doustin P, Autret E. Impotence and gynecomastia secondary to hyperprolactinemia induced by ranitidine. *Therapie*, 1994; 49(4): 361-2
- Biagi P, Milan G. Dysfunction of the hypothalamo-hypophysial- gonadal axis induced by histamin H2 antagonist. *Minerva Med*, 1985; 70 (12): 579-86
- Smith RN, And Elsdon W. Alleged impotence with ranitidine. *Lancet* 1983; 2: 798
- Tossi S, Cagnolim A. Painful gynecomastia with ranitidine. *Lancet* 1983; 2:16
- Viana L. Probable cause of impotence due to ranitidine. *Lancet* , 1983; 2: 635
- Biagi P, Galli M, Brettoni A, Rizzo AA, Massafra C. H2 histamine antagonists and hypothalamo-hypophysial- gonadal axis. *Quad Sclavo Diagn*, 1983; 19 (3): 313-21
- Souza MA. Ranitidine and hepatic injury. *Annals internal medicine*, 1986; 105: 140
- Meisami E, Najafi A, Timiras PS. Enhancement of seminiferous tubular growth in testes of rat. *Cell tissue res* , 1994; 275: 503 - 511
- Kiernan JA. Theory and practice of Histological and Histochemical Methods. Third edition. BUTTERWORTH CO. 1999; 35: 229
- Limanowski A, Miskowiak B, Otulakowski B, Partyka M. Morphometric study on the testes of rats. *Andrologia*, 1999; 31: 225-231
- Neves E, Garcia H, Franca L. Comparative testis morphometry, seminiferous epithelial cycle in donkey and mule. *Biology of Reproduction*, 2002; 67: 247-255
- Franca L, Godinho C. Testis morphometry, seminiferous epithelial cycle in domestic cat. *Biology of Reproduction*, 2003; 68: 1554-1561
- Carlos A. Mandarim-de-Lacerda. Stereological tools in biomedical research. *Acad. Bras. Ciênc*, 2003; 75(4):413