Downloaded from yafte.lums.ac.ir at 13:36 +0430 on Friday June 22nd 2018

مطالعه اثر حفاظتی میکروامولسیون عصاره هیدروالکلی مریم نخودی بر روی سمیت کبدی ناشی از برومبنزن در موش سفید کوچک

علی حسن رحمانی[1]، محمد رضا رشیدی نوش آبادی[2]، غلامرضا هوشمند[2]، مهدی گودرزی*[2]

۱- گروه سم شناسی بالینی، بیمارستان رازی، دانشگاه علوم پزشکی جندی شاپور اهواز، اهواز، ایران.

۲- گروه فارماکولوژی و سم شناسی، دانشکده داروسازی، دانشگاه علوم پزشکی جندی شاپور اهواز، اهواز، ایران.

یافته / دوره شانزدهم / شماره ۳ / پاییز ۹۳ / مسلسل ۶۱

چکیده

دریافت مقاله: ۹۳/۷/۱۶ پذیرش مقاله: ۹۳/۸/۱۰

* **مقدمه:** کبد یک ارگان اصلی بدن است که ممکن است با مواد شیمیایی گوناگون، دارو ها و تعداد زیادی زنوبیوتیک نظیر برومبنزن مورد مواجهه قرار گیرد. هدف از این مطالعه، ارزیابی اثر حفاظتی میکروامولسیون عصاره هیدروالکلی گیاه مریم نخودی بر روی سمیت کبدی ناشی از برومبنزن می باشد.

* **مواد و روش‌ها:** حیوانات به ۸ گروه ۱۰ تایی تقسیم شدند. گروه یک تا سه به ترتیب سرم فیزیولوژی، پایه میکروامولسیون و میکروامولسیون عصاره مریم نخودی با دوز mg/kg ۴۰۰ به مدت ۱۰ روز خوراکی دریافت کردند. گروه چهار پایه میکروامولسیون و گروه پنج تا هشت به ترتیب دوزهای mg/kg ۵۰، ۱۰۰، ۲۰۰ و ۴۰۰ از میکروامولسیون عصاره و سپس ۱ ساعت پس از آخرین تجویز، ml/kg ۰/۳۶ برومبنزن به صورت داخل صفاقی، دریافت کردند. ۲۴ ساعت بعد، از حیوانات خونگیری به عمل آمد و فعالیت آنزیم های ALT، AST و ALP مورد اندازه گیری قرار گرفت. کبد حیوانات جهت مطالعات بافت شناسی جدا گردید.

* **یافته‌ها:** نتایج این مطالعه نشان داد که جویز برومبنزن سبب افزایش معنادار فعالیت آنزیم‌های کبدی می‌گردد. مصرف میکروامولسیون عصاره در دوزهای mg/kg۱۰۰، ۲۰۰ و ۴۰۰ باعث کاهش معنی دار آنزیم های کبدی گردید. مشاهدات بافت شناسی نیز نتایج این مطالعه را تأیید کرد.

* **بحث و نتیجه‌گیری:** نتایج نشان داد که میکروامولسیون عصاره هیدروالکلی گیاه مریم نخودی اثر محافظتی روی سمیت کبدی القاء شده توسط برومو بنزن را داراست.

* **واژه‌های کلیدی:** برمبنزن، میکروامولسیون، مریم نخودی، سمیت کبدی، موش سفید کوچک.

*آدرس مکاتبه نویسنده مسئول: اهواز، دانشگاه علوم پزشکی جندی شاپور ، دانشکده داروسازی، گروه فارماکولوژی و سم شناسی.

پست الکترونیک: Gmehdi_787@yahoo.com

Downloaded from yafte.lums.ac.ir at 13:36 +0430 on Friday June 22nd 2018

مقدمه

کبد یکی از اندام‌های حیاتی بدن انسان است که عمل سم‌زدایی ترکیبات خارجی، داروها، سموم و... را انجام می‌دهد. در حین انجام این عمل ممکن است صدمه ببیند و منجر به بیماری‌های کبدی گردد (۱).

بروموبنزن یک حلال بی‌رنگ و سنگین با فرمول شیمیایی C_6H_5Br است که یا در طبیعت وجود دارد یا از ترکیب برمید و بنزن در مقابل پودر آهن به دست می‌آید که در ساخت ترکیبات آلی و به عنوان افزودنی به روغن‌های موتور و همچنین به عنوان حلال کریستال‌گیری به کار می‌رود. بروموبنزن در حد متوسط تا زیادی در خاک‌های مرطوب نیز وجود دارد و تبخیر آن از خاک های مرطوب به فراوانی انجام می‌شود. متابولیت‌های بروموبنزن به میزان زیادی باعث ایجاد سمیت کبدی می‌شوند. از جمله این متابولیت‌ها، ۳،۴ اپوکسید بنزن است که توسط CYP_{450} هیدرولیز می‌شود. در فاز II آنزیم‌های متابولیزه کننده داروها، گلوتاتیون ترانسفراز (GST) ۳،۴ اپوکسید را به گلوتاتیون (GSH) متصل می‌کند. با این عمل منبع GSH کاهش یافته که در نتیجه محافظت سلولی در برابر رادیکالهای فعال اکسیژن (ROS) و متابولیت‌های زنوبیوتیک‌های خطرناک از دست می‌رود و منجر به تعدادی وقایع ثانوی می‌شود که به سلول آسیب می‌رسد (۴-۲). امروزه گرایش به مصرف داروهای گیاهی و استفاده از این داروها در درمان و پیشگیری از بیمارها در سطح جهان و بخصوص ایران بطور چشمگیری افزایش یافته است. بسیاری از گیاهان دارای ترکیبات مختلف آنتی‌اکسیدانی از جمله پلی فنل‌ها هستند (۷-۵). پلی فنل‌ها بویژه ترکیبات فلاونوئیدی در برابر آسیب‌های کبدی ایجاد شده از سموم اثر حفاظتی دارند. اکسید شدن فلاونوئیدها به وسیله رادیکال‌های آزاد منجر به ایجاد رادیکال‌هایی با فعالیت کمتر و پایداری بیشتر می‌شود و افزایش واکنش گروه هیدروکسیل موجود در فلاونوئیدها، رادیکال‌ها را غیرفعال می‌کند (۸،۹). یکی از گیاهانی که در طب سنتی حتی توسط بقراط و جالینوس مورد توجه قرار گرفته، گیاه کلپوره است. کلپوره یا مریم نخودی (Teucrium polium) از تیره نعناع (Labiatae)، گیاهی علفی است که در سالهای اخیر اثرات ضد دیابت، ضد اسپاسم و ضد درد، ضدالتهاب و خاصیت آنتی‌اکسیدان آن گزارش شده است (۱۵-۱۰). ما در این مطالعه از بروموبنزن برای ایجاد سمیت کبدی آزمایشگاهی استفاده کردیم، زیرا در مطالعات دیگری که بر روی موش سفید کوچک انجام شده بود بروموبنزن بصورت معناداری سبب پروکسیده شدن فسفولیپیدهای سلول‌های کبدی نسبت به سایر ترکیبات سمیت‌زای کبدی مثل تتراکلریدکربن شده است (۱۶).

با توجه به استقبال صنایع دارویی از فراورده های نانو، باید تمامی ظرفیت‌های بالقوه این فناوری نوین در صنعت داروسازی به درستی برآورد شود تا تأثیر آن در ایجاد تحولات کیفی و کمی مد نظر قرار گیرد. از این رو فناوری نانو در داروسانی از جمله موارد رو به گسترش و مورد توجه اجتماعی و اقتصادی است. روش میکروامولسیون از نظر افزایش حلالیت داروها، پایداری ترمودینامیکی، راحتی ساخت، افزایش داروسازی و بدلیل بهبود انحلال دارو و سهولت تولید و تجویز، کاندیدای مناسبی در سیستم دارورسانی می باشد. این سیستم اخیراً مورد توجه محققان دارویی قرار گرفته است، چون توانایی قابل توجهی را بعنوان حاملهای دارورسانی دارد.

از آنجایی که کاربرد گیاهان دارویی در درمان بیماری‌های کبدی از اهمیت ویژای برخوردار است و به لحاظ نقش حیاتی کبد در بدن، در این مطالعه سمیت کبدی حاصل از بروموبنزن و اثرات محافظتی گیاه مریم نخودی بر سمیت القاء شده در این اندام مورد بررسی قرار گرفت.

Downloaded from yafte.lums.ac.ir at 13:36 +0430 on Friday June 22nd 2018

مواد و روش‌ها

برای انجام این مطالعه از موش سفید کوچک نر، جنس آلبینو در محدوده وزنی ۲۵-۲۰ گرم استفاده گردید. حیوانات از مرکز پرورش حیوانات آزمایشگاهی دانشگاه علوم پزشکی جندی شاپور اهواز خریداری شدند. حیوانات در قفس‌هایی از جنس پلی کربنات در دمای ۲±۲۵ درجه سانتی گراد در سیکل نوری ۱۲ ساعت روشنایی و ۱۲ ساعت تاریکی نگهداری شدند و توسط غذای فشرده مخصوص خریداری شده از شرکت خوراک دام و آب لوله کشی شهری تغذیه گردیدند. برای سازگاری بیشتر با محیط آزمایشگاه یک هفته پیش از شروع مطالعه حیوانات در شرایط مذکور قرار داده شدند.

در این مطالعه از عصاره خشک گیاه مریم نخودی استفاده گردید. گیاه در فصل بهار از منطقه لارستان در جنوب استان فارس جمع آوری شد و پس از شناسایی و تأیید نام علمی، خشک و سپس آسیاب گردید. پس از آن به مدت ۳ روز در حلال هیدروالکلی ۸۰ درصد قرار گرفت. سپس عصاره بدست آمده از کاغذ صافی عبور داده شد و محلول صاف شده توسط دستگاه سوکسیله تقطیر گردید و پس از قرار دادن در فور ۴۰-۳۰ درجه سانتی‌گراد، عصاره خشک بدست آمد. برای تهیه میکروامولسیون‌ها از روش فاز دیاگرام سه تایی و تیتراسیون با آب استفاده گردید. در هر آزمایش فقط یک متغیر (مقدار فاز آبی) در حال تغییر بوده و بقیه متغیرها ثابت نگه داشته می‌شد. با استفاده از روش تیتراسیون ترکیبات میکروامولسیون، فاز دیاگرام سه گانه این فرمولاسیون رسم شد. این سیستم از ترکیب روغن زیتون (فاز روغنی)، توئین ۸۰ و اسپن ۲۰ (به نسبت ۱ به ۱) بعنوان سورفکتانت و پروپیلن گلیکول بعنوان کوسورفکتانت استفاده شد. از نسبت سورفکتانت به کوسورفکتانت ۳ به ۱ استفاده شد و میکروامولسیون‌های گوناگون از طریق فاز دیاگرام سه گانه با نسبت وزنی ۳ به ۱ (S/C) انتخاب شدند و سپس به نسبت‌های ۰/۵، ۱ و ۲ و ۴٪ از عصاره که به ترتیب معادل mg/kg ۵۰، ۱۰۰ و ۲۰۰ و ۴۰۰ عصاره است به آنها افزوده شد. در هر گروه به ازای هر گرم وزن بدن موش سفید کوچک ۱ واحد انسولین (مثلاً برای موش ۲۵ گرمی، ۲۵ واحد انسولین معادل ml ۰/۲۵) به صورت گاواژ داده شد.

به‌منظور ایجاد سمیت کبدی از دوز ml/kg ۰/۳۶ بروموبنزن (ml ۰/۳۶ بروموبنزن خالص ۱۰۰٪ با روغن زیتون به حجم ml ۱۰رقیق شد) و به ازای هر گرم وزن بدن موش، ۱ واحد انسولین به صورت داخل صفاقی تزریق شد. حیوانات به صورت تصادفی در ۸ گروه ۱۰ تایی تقسیم شدند که این ۸ گروه به شرح زیر می‌باشند:

-گروه یک : دریافت محلول سرم فیزیولوژی به صورت خوراکی برای مدت ۱۰ روز.

-گروه دو (کنترل منفی) : دریافت مواد تشکیل دهنده پایه میکروامولسیون به صورت خوراکی برای مدت ۱۰ روز.

- گروه سه : دریافت عصاره میکروامولسیون شده ۴٪ (mg/kg ۴۰۰) به صورت خوراکی به مدت ۱۰ روز.

-گروه چهار (کنترل مثبت) : دریافت مواد تشکیل دهنده پایه میکروامولسیون بصورت خوارکی برای مدت ۱۰ روز و سپس تزریق داخل صفاقی ml/kg ۰/۳۶بروموبنزن بصورت تک دوز ۱ ساعت پس از تجویز آخرین دوز محیط پایه میکروامولسیون.

- گروه پنجم، ششم، هفتم و هشتم: به ترتیب دریافت میکروامولسیون ۰/۵، ۱، ۲ و ۴٪ از عصاره به صورت خوراکی به مدت ۱۰ روز و سپس تزریق داخل صفاقی ml/kg ۰/۳۶ بروموبنزن یک ساعت پس از تجویز آخرین دوز عصاره.

برای تجویز خوراکی مواد از کاتتر و سرنگ انسولین استفاده گردید.

Downloaded from yafte.lums.ac.ir at 13:36 +0430 on Friday June 22nd 2018

۲۴ ساعت بعد از تجویز آخرین دوز و پس از القا بیهوشی، از شریان کاروتید موش‌ها خونگیری به عمل آمد و همچنین کبد آنها جهت مطالعات بافت‌شناسی جدا گردید و در محلول فرمالین ۱۰٪ قرار گرفت. خون جمع آوری شده به مدت ۴۰ دقیقه در دمای آزمایشگاه قرار گرفت تا لخته شود، سپس جهت جداسازی سرم با دور rpm ۲۵۰۰ و به مدت ۱۰ دقیقه سانتریفوژ گردید. سرم‌های جمع آوری شده برای بررسی میزان فعالیت آنزیم های آلانین آمینوترانسفراز (ALT)[1]، آسپارتات آمینوترانسفراز (AST)[2] و آلکالین فسفاتاز (ALP)[3] آنها سریعا به آزمایشگاه خصوصی فرستاده شد.

تجریه و تحلیل آماری با استفاده از نرم افزار SPSS 16 انجام شد. برای هر گروه از موش‌ها میانگین سطح متغیرها به صورت Mean ± SD محاسبه شد. برای مقایسه میانگین ها از آنالیز واریانس (ANOVA) استفاده شد و برای بررسی و تعیین اختلاف میانگین‌ها و معنی‌دار بودن آنالیز ANOVA از تست تکمیلی توکی (Tukey) در محدوده P<۰/۰۵ استفاده گردید.

یافته‌ها

سطح سرمی آنزیم های ALT،AST و ALP نشان دهنده آسیب کبدی در اثر برموبنزن می باشد. اثر محافظتی دوزهای مختلف میکروامولسیون عصاره بر سطح سرمی آنزیم‌های مذکور در جدول ۱ نشان داده شده است.

نتایج نشان می دهد که پس از تجویز برموبنزن، موش‌ها دچار سمیت شدید کبدی شدند که با افزایش معنی دار آنزیم‌های ALT،AST و ALP در مقایسه با گروه کنترل منفی مشخص می‌شود (P<۰/۰۵). تجویز میکروامولسیون عصاره در دوزهای (۵۰mg/kg، ۱۰۰،۲۰۰ و ۴۰۰) به صورت معنی داری باعث کاهش فعالیت آنزیم‌های ALT،AST و ALP در گروه‌های ۸-۵ در مقایسه با گروه کنترل مثبت شد که این کاهش به صورت وابسته به دوز بود. بین گروه ۴ (گروه کنترل مثبت دریافت کننده برومبنزن) و گروه‌های دیگر محافظتی بجز گروه ۵ (دریافت کننده میکروامولسیون عصاره mg/kg ۵۰) تفاوت معنی‌دار وجود دارد (P<۰/۰۵). همچنین میان گروه ۱ (گروه کنترل منفی دریافت کننده نرمال سالین) و گروه ۲ (گروه با پایه میکروامولسیون) و گروه ۳ (گروه میکروامولسیون عصاره mg/kg ۴۰۰) تفاوت معنی‌داری وجود ندارد.

تصاویر بافت شناسی کبد در گروه‌های دریافت کننده نرمال سالین، پایه میکروامولسیون و میکروامولسیون عصاره (mg/kg ۴۰۰) نشان دهنده ساختار طبیعی سلول‌های کبدی، سینوزوئیدها و ورید مرکزی می باشد (شکل A، B، C). ولی گروه دریافت کننده برومبنزن تغییرات شدید بافتی را نشان می دهد که شامل التهاب، تجمع لنفوسیت‌ها و نکروز می باشد (شکلD).

دریافت ۵۰ میلی گرم عصاره باعث کاهش ضایعات ذکر شده گردید چنان که التهاب، نکروز و بهم ریختگی نظم لبولی به صورت محدودتری مشاهده می شود (شکلF) و با افزایش دوز عصاره بهبودی بیشتری حاصل گردید به گونه ای که در دوز mg/kg ۴۰۰ فقط التهاب و تورم سلولها مشاهده می شود (شکل H).

1. Alanine amino transferase
2. Aspartate aminotransferase
3. Alkaline phosphatase

Downloaded from yafte.lums.ac.ir at 13:36 +0430 on Friday June 22nd 2018

جدول ۱. اثر حفاظتی میکروامولسیون عصاره مریم نخودی بر فعالیت آنزیم های ALP, AST وALT در سمیت کبدی ناشی از برموبنزن

گروه ها	AST (U/l)	ALT (U/l)	ALP (U/l)
دریافت سرم فیزیولوژی	۲۲۶/۷۰ ± ۸/۲۲ b	۶۸/۹۰ ± ۷ /۱۸ b	۱۷۵/۴۰ ± ۷/۳۶ b
دریافت پایه میکروامولسیون	۲۳۱/۹۰ ± ۵/۶۴ b	۷۲ / ۱۰± ۶/ ۴۰ b	۱۷۲/۹۰ ± ۷ /۱۴ b
دریافت میکروامولسیون عصاره ۴۰۰ mg/kg	۲۲۳/۵ ± ۱۰/۶۱ b	۶۷ / ۲۰ ± ۶/۸۹ b	۱۷۱/۵۰ ± ۸/۳۷ b
دریافت پایه میکروامولسیون + برموبنزن	۳۷۱/۵۰ ± ۲۷/۱۵ a	۱۲۸/۷۰ ± ۱۱/۵۰ a	۲۵۲/۶۰ ± ۱۲/۱۶ a
دریافت میکروامولسیون عصاره ۵۰ mg/kg +برموبنزن	۳۴۷/۱۰ ± ۲۷/۵۰ a	۱۱۹/۹۰ ± ۸/۲۵ a	۲۳۵/۳۰ ± ۷/ ۴۶ a
دریافت میکروامولسیون عصاره ۱۰۰ mg/kg +برموبنزن	۳۳۹/۶۰ ± ۲۵/۴۳ a,b	۱۱۰/۵۰ ± ۹/۳۷ a,b	۲۲۳/۶۰ ± ۷/۷ a, b
دریافت میکروامولسیون عصاره ۲۰۰ mg/kg +برموبنزن	۲۹۰/۵۰ ± ۱۶/۲۴ a, b	۹۲/۷۰ ± ۱۰/۹۱ a, b	۱۹۷/۰۰ ± ۱۱/ ۰۳ a, b
دریافت میکروامولسیون عصاره ۴۰۰ mg/kg +برموبنزن	۲۴۴/۹۰ ± ۱۲/۵۹ b	۸۵/۱۰ ± ۸/۴۹ a, b	۱۹۰/۷۰ ± ۹/۵۸ a, b

تمام مقادیر بر اساس میانگین Mean ± SD می باشد

a : اختلاف معنی دار با گروه کنترل منفی (گروه ۲) (p< ۰/۰۵)

b : اختلاف معنی دار با گروه کنترل مثبت (گروه ۴) (p< ۰/۰۵)

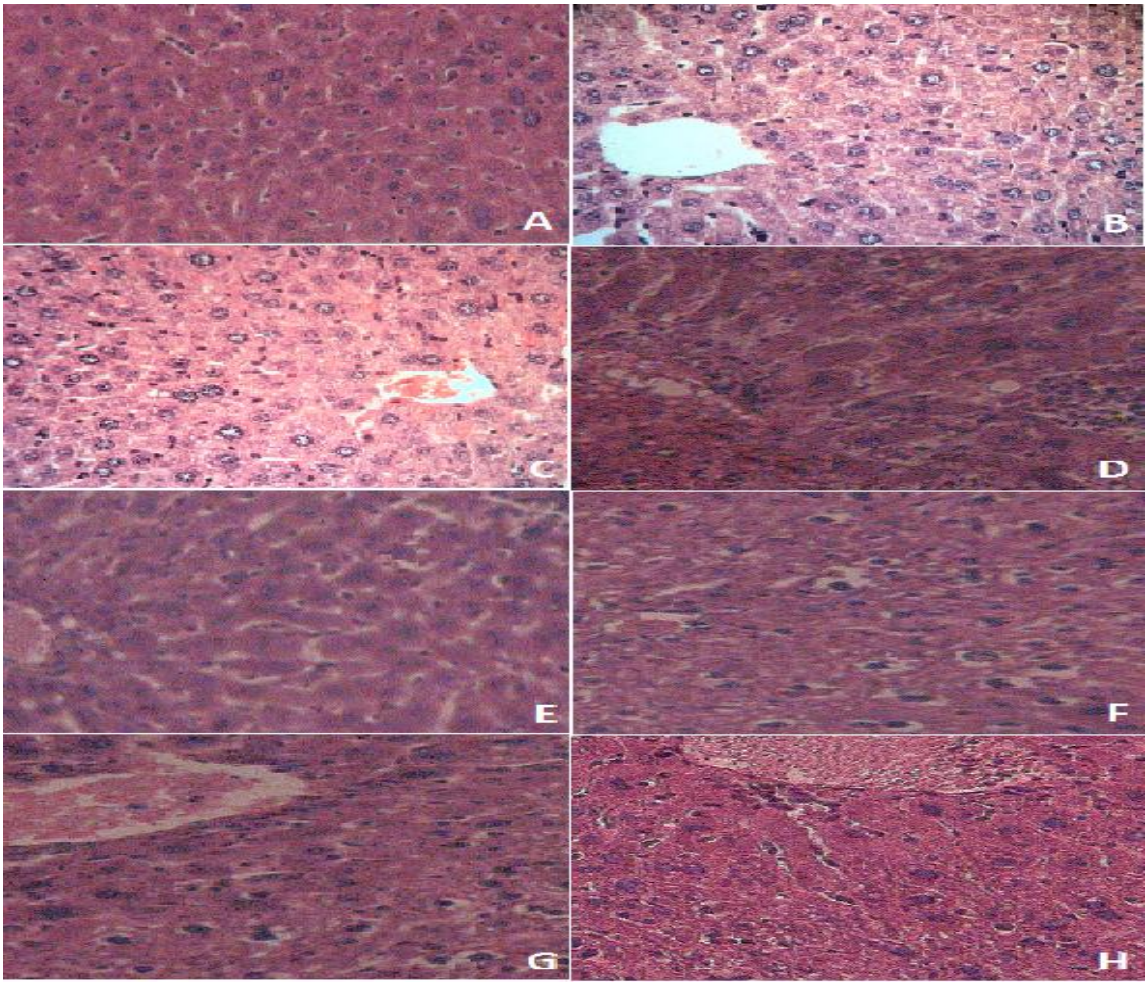

شکل۱. تصاویر بافت کبد در گروه های ۱ تا ۸ مورد بررسی به ترتیب از A تا H. نوع رنگ آمیزی H & E با بزرگنمایی ۱۰۰ می باشد.

Downloaded from yafte.lums.ac.ir at 13:36 +0430 on Friday June 22nd 2018

بحث و نتیجه گیری

بیماری‌های کبدی یکی از عومل اصلی ناخوشی و مرگ و میر در سراسر جهان محسوب می‌شود و سمیت با مواد شیمیایی مهترین عامل دخیل در این مورد می باشد (۱۷،۱۸). بروموبنزن یک ماده سمیت‌زای کبدی شناخته شده است که بطور گسترده‌ای جهت ایجاد مدل سمیت کبدی استفاده می‌شود. در اثر متابولیسم بروموبنزن رادیکالهای آزادی تولید می‌شوند که ایجاد استرس اکسیداتیو و آسیب سلول‌های کبدی می‌کنند. این تغییرات با اندازه گیری سطح آنزیم‌های بیوشیمیایی مثل AST,ALT,ALP و بیلی روبین قابل شناسایی می‌باشد (۱۹).

بر پایه بعضی گزارشات گیاه مریم نخودی دارای خاصیت آنتی اکسیدان و ضدالتهاب قابل قبولی می‌باشد (۲۰، ۱۳، ۱۰). بعلاوه عصاره این گیاه از طریق فعال نمودن مسیر ساخت گلوتاتیون باعث افزایش سطوح درون سلولی آن می‌شود (۲۱). در مطالعه‌ای که شریفی‌فر و همکاران به بررسی خاصیت آنتی‌اکسیدانی عصاره و فراکسیونهای مریم نخودی پرداختند، نتایج مطالعه نشان داده است که عصاره و فراکسیونهای مریم نخودی دارای اثر مهاری روی پراکسیداسیون لیپیدها، پتانسیل احیاء کنندگی و خاصیت جمع آوری رادیکالهای آزاد می‌باشند (۲۰).

در مطالعه‌ای فعالیت حفاظت کبدی این گیاه در مقابل تتراکلراید کربن در موش‌های صحرایی بررسی شد. از شاخص‌های گلوتاتیون پر اکسیداز و سوپر اکسید دیسموتاز برای ارزیابی آسیب کبدی استفاده گردید. عصاره الکلی گیاه مریم نخودی با دوز ۲۵mg/kg به صورت داخل صافی تجویز شد که توانست میزان آنزیم‌ها ذکر شده را در گروه درمانی به سطح طبیعی نزدیک کند. این مطالعه نشان داد گیاه مریم نخودی دارای خاصیت حفاظت کبدی و آنتی‌اکسیدانی می‌باشد همچنین کبد را در مقابل پراکسیداسیون لپیدها محافظت نمود (۲۲).

حسنی و همکاران با بررسی فعالیت آنتی‌اکسیدانی عصاره اتانولی مریم نخودی در دوزهای ۵۰، ۱۰۰ و ۲۰۰ mg/kg به این نتیجه رسیدند که عصاره مریم نخودی در دوزهای ۵۰ و ۱۰۰ به طور معناداری ظرفیت آنتی‌اکسیدانی را در حیوانات در مقایسه با گروه کنترل بالا می برد (۲۳).

فروزنده و همکاران به بررسی اثر حفاظتی عصاره مریم نخودی در دوزهای ۱۲۵، ۲۵۰ و ۵۰۰ mg/kg بر روی سمیت کبدی ناشی از استامینوفن در موش سوری پرداختند. نتایج مطالعه اثر محافظتی را در تمام دوزها نشان داد (۲۴). بنابراین در این مطالعه از دوزهای ۵۰، ۱۰۰، ۲۰۰ و ۴۰۰ استفاده شد. همچنین برای سنجش سمیت مواد پایه میکروامولسیون از گروه اول یعنی گروه دریافت کننده سرم فیزیولوژی استفاده شد.

عدم اختلاف معنادار در آنزیم های کبدی بین گروه ۱ و ۲ نشان دهنده سالم و بی‌خطر بودن ترکیبات موجود در میکروامولسیون بود. همچنین عدم اختلاف معنادار در آنزیم‌های کبدی بین گروه ۲ و ۳ نشان دهنده بی‌خطر بودن خود عصاره در بالاترین دوز یعنی ۴۰۰ mg/kg بود.

می‌توان نتیجه گرفت که میکروامولسیون عصاره گیاه مریم نخودی می‌تواند در مسمومیت حاد با بروموبنزن در موش سفید کوچک نقش محافظت کننده و ترمیم کننده داشته باشد.

در بررسی سطح آنزیم های ALP،ALT،AST میان گروه کنترل مثبت (گروه ۴ دریافت کننده بروموبنزن) و گروه‌های درمانی و همچنین گروه کنترل منفی (گروه ۲ دریافت کننده میکروامولسیون) تفاوت معنی‌داری وجود داشت ($P<0/05$). علت این تفاوت را می توان به دلیل تشکیل متابولیت‌های فعال بروموبنزن که نکروز کبدی می‌دهند، نسبت داد و اینکه گیاه مریم نخودی با داشتن خاصیت ضداکسیداسیونی و فعالیت در مقابل پراکسیداسیون لیپیدها و

تأثیر بر روی لیپیدهای کبدی و نیز داشتن خاصیت تحریک روند ترمیمی کبد و ممانعت از فعالیت آنزیم CYP_{450}، از آسیب‌های ایجاد شده توسط بروموبنزن جلوگیری می‌کند.

تشکر و قدردانی

بدین وسیله از زحمات سرکار خانم رضوان ابراهیمی، کارشناس آزمایشگاه فارماکولوژی و سم شناسی دانشکده داروسازی دانشگاه علوم پزشکی جندی شاپور اهواز جهت همکاری در انجام این تحقیق قدردانی می‌گردد.

Downloaded from yafte.lums.ac.ir at 13:36 +0430 on Friday June 22nd 2018

Downloaded from yafte.lums.ac.ir at 13:36 +0430 on Friday June 22nd 2018

References

1. Sherlock S, Dooley J. Drugs and the liver. Diseases of the Liver and Biliary System. 2002;10:337-369.
2. Brautbar N, Williams IJ. Industrial solvents and liver toxicity: risk assessment, risk factors and mechanisms. International Journal of Hygiene and Environmental Health. 2002;205(6):479-491.
3. Den Besten C, Brouwer A, Rietjens I, Van Bladeren P. Biotransformation and toxicity of halogenated benzenes. Human & Experimental Toxicology. 1994;13(12):866.
4. Reid W, Christie B, Krishna G, Mitchell J, Moskowitz J, Brodie B. Bromobenzene metabolism and hepatic necrosis. Pharmacology. 1971;6(1):41-55.
5. Dhiman RK, Chawla YK. Herbal medicines for liver diseases. Digestive Diseases and Sciences. 2005;50(10):1807-1812.
6. Yanishlieva NV, Marinova E, Pokorný J. Natural antioxidants from herbs and spices. European Journal of Lipid Science and Technology. 2006;108(9):776-793.
7. Dimitrios B. Sources of natural phenolic antioxidants. Trends in Food Science & Technology. 2006;17(9):505-512.
8. Pietta PG. Flavonoids as antioxidants. Journal of Natural Products. 2000;63(7):1035-1042.
9. Ishige K, Schubert D, Sagara Y. Flavonoids protect neuronal cells from oxidative stress by three distinct mechanisms. Free Radical Biology and Medicine. 2001;30(4):433-446.
10. Tariq M, Ageel A, Al-Yahya M, Mossa J, Al-Said M. Anti-inflammatory activity of Teucrium polium. International Journal of Tissue Reactions. 1989;11(4):185.
11. Abdollahi M, Karimpour H, Monsef-Esfehani HR. Antinociceptive effects of Teucrium polium L. total extract and essential oil in mouse writhing test. Pharmacological Research. 2003;48(1):31-5.
12. Gharib Naseri M, Omidi Birgani F. Antispasmodic effect of Teucrium polium leaf extract on rat ileum. Pejouhandeh, 2007.
13. Ljubuncic P, Dakwar S, Portnaya I, Cogan U, Azaizeh H, Bomzon A. Aqueous extracts of Teucrium polium possess remarkable antioxidant activity in vitro. Evidence-Based Complementary and Alternative Medicine. 2006;3(3):329-338.
14. Karimi F, Abbasi S, Bateni A. The effect of Teucrium polium on blood glucose in diabetes mellitus type 2: a comparison with glibenclamide. Iranian South Medical Journal (ISMJ). 2002;4(2):96-103. (In Persian)
15. Gharaibeh MN, Elayan HH, Salhab AS. Hypoglycemic effects of Teucrium polium. Journal of Ethnopharmacology. 1988;24(1):93-99.
16. Casini A, Pompella A, Comporti M. Liver glutathione depletion induced by bromobenzene, iodobenzene, and diethylmaleate poisoning and its

Downloaded from yafte.lums.ac.ir at 13:36 +0430 on Friday June 22nd 2018

relation to lipid peroxidation and necrosis. The American Journal of Pathology. 1985;118(2):225.

17. Williams R. Global challenges in liver disease. Hepatology. 2006;44(3):521-526.
18. Maynard J. Hepatitis B: global importance and need for control. Vaccine. 1990;8:S18-S20.
19. Casini AF, Pompella A, Comporti M. Glutathione Depletion, Lipid Peroxidation, and Liver Necrosis following Bromobenzene and lodobenzene Intoxication. Toxicologic Pathology. 1984;12(3):295-299.
20. Sharififar F, Dehghn-Nudeh G, Mirtajaldini M. Major flavonoids with antioxidant activity from Teucrium polium L. Food Chemistry. 2009;112(4):885-888.
21. Shtukmaster S, Ljubuncic P, Bomzon A. The effect of an aqueous extract of Teucrium polium on glutathione homeostasis in vitro: a possible mechanism of its hepatoprotectant action. Advances in Pharmacological Sciences. 2010; 2010: 938324.
22. Panovska T, Kulevanova S, Gjorgoski I, Bogdanova M, Petrushevska G. Hepatoprotective effect of the ethyl acetate extract of Teucrium polium L. against carbontetrachloride-induced hepatic injury in rats. Acta pharm. 2007; 57(2):241-248.
23. Hasani P, Yasa N, Vosough-Ghanbari S, Mohammadirad A, Dehghan G, Abdollahi M. In vivo antioxidant potential of Teucrium polium, as compared to α-tocopherol. Acta Pharm. 2007;57(1):123-129.
24. Forouzandeh H, Azemi ME, Rashidi I, Goudarzi M, Kalantari H. Study of the Protective Effect of Teucrium polium L. Extract on Acetaminophen-Induced Hepatotoxicity in Mice. Iranian Journal of Pharmaceutical Research. 2013;12(1):123-129.