

نقش محافظتی اتیل پیروات و ویتامین E در برابر سمیت کلیوی ناشی از فنیل هیدرازین در موش سفید کوچک آزمایشگاهی

- حجت عنبر^{۱*}، رسول شهروز^۲، علی اکبر مظفری^۳، حسن ملکی نژاد^۴، حسن مروتی^۵، محمد تقی شیبانی^۶، صادق سعادت^۷
- ۱- دانشجوی دکتری تخصصی بافت‌شناسی مقایسه‌ای، دانشکده دامپزشکی، دانشگاه تهران، تهران، ایران.
 - ۲- استاد، بخش بافت‌شناسی و جنین‌شناسی، گروه علوم پایه، دانشکده دامپزشکی، دانشگاه ارومیه، ارومیه، ایران.
 - ۳- دکتری تخصصی بافت‌شناسی مقایسه‌ای، دانشکده دامپزشکی، دانشگاه ارومیه، ارومیه، ایران.
 - ۴- استاد، بخش فارماکولوژی، گروه علوم پایه، دانشکده دامپزشکی، دانشگاه ارومیه، ارومیه، ایران.
 - ۵- استاد، بخش بافت‌شناسی و جنین‌شناسی، گروه علوم پایه، دانشکده دامپزشکی، دانشگاه تهران، تهران، ایران.
 - ۶- دانشیار، بخش بافت‌شناسی و جنین‌شناسی، گروه علوم پایه، دانشکده دامپزشکی، دانشگاه تهران، تهران، ایران.
 - ۷- دکتری دامپزشکی، دانشکده دامپزشکی، دانشگاه ارومیه، ارومیه، ایران.

یافته / دوره بیستم / شماره ۱ / بهار ۹۷ / مسلسل ۷۵

چکیده

دریافت مقاله: ۹۶/۱۱/۱

پذیرش مقاله: ۹۶/۱۲/۱۹

*** مقدمه:** فنیل هیدرازین به عنوان یک ترکیب همولیتیک موجب سمیت در بافت‌های متعدد می‌گردد. مطالعه حاضر به منظور ارزیابی اثرات محافظتی احتمالی اتیل پیروات و ویتامین E در برابر آسیب‌های کلیوی ناشی از فنیل هیدرازین در موش انجام پذیرفت.

*** مواد و روش‌ها:** موش‌های نر بالغ به صورت تصادفی به هشت گروه هشت سری تقسیم شدند. گروه کنترل سرم فیزیولوژی (IP، ۱ ml، ۰/۱) به طور روزانه دریافت نمودند. گروه دوم فنیل هیدرازین با دوز ۴۸۸ mg/kg/۶۰ به صورت داخل صفاقی دریافت نمودند. گروه سوم به همراه فنیل هیدرازین، ویتامین E با دوز ۱۰۰ mg/kg/day به صورت داخل صفاقی دریافت نمودند. گروه چهارم به همراه فنیل هیدرازین، اتیل پیروات با دوز ۴۰ mg/kg/day به صورت داخل صفاقی دریافت کردند. گروه پنجم به همراه فنیل هیدرازین، ویتامین E و اتیل پیروات با دوز مشابه گروه‌های قبلی، دریافت کردند. گروه ششم ویتامین E، گروه هفتم اتیل پیروات و گروه هشتم اتیل پیروات و ویتامین E با دوزهای مشابه گروه‌های قبلی بدون تزریق فنیل هیدرازین دریافت نمودند. پس از ۳۵ روز نمونه‌های سرمی و بافتی تهیه شده و جهت ارزیابی‌های بیوشیمیایی، بافت‌شناسی و هیستومورفومتری مورد استفاده قرار گرفتند.

*** یافته‌ها:** فنیل هیدرازین به شکل معنی‌داری موجب افزایش سطح سرمی مالون‌دی‌آلدئید، کراتینین، اوره و نیز کاهش ظرفیت آنتی‌اکسیدانت تام سرم و آلبومین گردید ($P < 0/05$). به علاوه، فنیل هیدرازین افزایش معنی‌داری ($P < 0/05$) در قطر حفره میانی لوله‌های پیچیده نزدیک و نیز کاهش معنی‌داری ($P < 0/05$) در ارتفاع سلول‌های پوششی این لوله‌ها ایجاد کرد. تجویز ویتامین E و اتیل پیروات به شکل قابل توجهی تغییرات مشاهده شده در فراسنجه‌های مذکور را بهبود بخشید.

*** بحث و نتیجه‌گیری:** به نظر می‌رسد اتیل پیروات و ویتامین E به عنوان یک مهارکننده رادیکال آزاد می‌تواند سمیت کلیوی ناشی از فنیل هیدرازین در موش را کاهش دهد.

*** واژه‌های کلیدی:** اتیل پیروات، ویتامین E، فنیل هیدرازین، کلیه، موش.

*آدرس مکاتبه: تهران، دانشگاه تهران، دانشکده دامپزشکی، گروه علوم پایه.

پست الکترونیک: hojat.anbara@ut.ac.ir

مقدمه

یک ویتامین محلول در چربی عمدتاً مربوط به خواص کاهندگی واکنش‌های اکسیداسیون می‌باشد (۱۴). ویتامین E دارای اعمال بیولوژیک مختلفی بوده و خاصیت آنتی‌اکسیدانتی آن مهمترین و بارزترین ویژگی آن به شمار می‌آید. اعمال دیگر آن شامل فعالیت آنزیمی، اعمال نورولوژیک و خواص آنتی‌آپتوتیک و آنتی‌فیروتیک می‌باشد (۱۴، ۱۵). پیرووات سوبسترای چرخه تری‌کربوکسیلیک اسید (TCA) می‌باشد و به عنوان میانجی متابولیسم و یک متابولیت نهایی از گلیکولیز است (۱۶). استفاده از پیرووات به عنوان دارو به دلیل ناپایدار بودن محدود بوده به همین دلیل از اتیل پیرووات که شامل اسید پیروویک و اتانول است استفاده می‌شود. اتیل پیرووات که حاصل متابولیسم حد واسط گلوکز می‌باشد، دارای خواص ضد التهابی و آنتی‌اکسیدانتی بوده و به عنوان پاک کننده رادیکال‌های آزاد در داخل بافت‌ها عمل می‌کند (۱۷، ۱۸). علاوه بر این، بررسی‌های صورت گرفته از کارایی ویتامین E و اتیل پیرووات در کاهش سمیت کلیوی و تخریب بافتی کلیه در موش (۱۹) و موش صحرایی (۲۰) حکایت دارند. بر این اساس، هدف مطالعه حاضر ارزیابی اثرات محافظتی احتمالی ویتامین E و اتیل پیرووات در برابر سمیت کلیوی ناشی از فنیل هیدرازین در موش می‌باشد.

مواد و روش‌ها

همان‌گونه که پیش‌تر نیز عنوان شد، از آنجایی که فنیل هیدرازین به عنوان ماده‌ای مناسب جهت القاء کم‌خونی تجربی و مطالعه پیامدهای اختلال در روند خون‌رسانی بافتی در نظر گرفته می‌شود (۱)، در این مطالعه نیز فنیل هیدرازین (Sigma Aldrich P6926) جهت القاء کم‌خونی همولیتیک مورد استفاده قرار گرفت. ویتامین E از شرکت داروسازی اسوه (تهران-ایران) و داروی اتیل پیرووات (Sigma Aldrich E47808) تهیه شد. برای انجام این مطالعه که به صورت یک کارآزمایی تجربی تصادفی شده شاهد دار طرح ریزی شده بود، تعداد

هیدرازین‌ها که به شکل گسترده‌ای در صنایع شیمیایی، دارویی، کشاورزی و آزمایشگاهی مورد استفاده قرار می‌گیرند، می‌توانند آسیب‌های سلولی برگشت‌ناپذیری را موجب گردند (۱). فنیل هیدرازین که به واسطه اثرات همولیتیک واجد کاربرد بالینی در درمان پلی‌سیتمی نیز می‌باشد، طیف وسیعی از عوارض جانبی نظیر کم‌خونی همولیتیک، هیپوکسی، اختلالات عروقی، کبدی، کلیوی، تنفسی، دستگاه عصبی مرکزی و خود ایمن، بدخیمی‌ها، ناهنجاری‌های ژنتیکی و واکنش‌های آماسی را سبب می‌شود (۵-۱). اتو اکسیداسیون فنیل هیدرازین منجر به تولید گونه‌های فعال اکسیژن و رادیکال‌های مشتق شده از فنیل هیدرازین مانند رادیکال فنیل هیدرازیل می‌گردد (۶). علاوه بر گونه‌های فعال اکسیژن، متابولیت‌های فنیل هیدرازین نیز می‌توانند با غشاء سلولی وارد واکنش شوند و به واسطه پراکسیداسیون لیپیدی و اکسیداسیون پروتئینی موجبات تخریب گلبول‌های قرمز و بروز کم‌خونی همولیتیک را فراهم آورند (۷). از سوی دیگر، افزایش فعالیت خون‌سازی و جذب آهن متعاقب کم‌خونی همولیتیک شدید ناشی از فنیل هیدرازین موجب افزایش ذخیره آهن در بافت‌ها می‌گردد که مقادیر بالای آهن بافتی نیز تولید گونه‌های فعال اکسیژن را تشدید می‌نماید و تغییرات پاتوفیزیولوژیک متعددی را رقم می‌زند (۱۰-۸). در همین راستا، مطالعات تجربی متعددی نیز نقش کم‌خونی همولیتیک و اختلالات عروقی ناشی از فنیل هیدرازین را در پی‌ریزی واکنش‌های آماسی سیستمیک و تغییرات هیستوپاتولوژیک در اندام‌های مختلف مانند کلیه مورد تأیید قرار داده است (۱۳-۱۱).

در عصر حاضر جهت ارزیابی کارایی ترکیبات واجد ویژگی‌های آنتی‌اکسیدانت در برابر آسیب‌های سلولی ناشی از عوامل اکسیدانت، پژوهش‌های بی‌شماری انجام می‌پذیرد. عملکردهای فیزیولوژیک ویتامین E به عنوان

صفاقی چهار ساعت قبل از تجویز فنیل هیدرازین دریافت نمودند (۲۳).

۵- گروه پنجم (PHZ+Vit E+EP): حیوانات در این گروه علاوه بر فنیل هیدرازین، ویتامین E را به میزان ۱۰۰ میلی گرم به ازای هر کیلوگرم وزن بدن به صورت داخل صفاقی همراه با اتیل پیروات به میزان ۴۰ میلی گرم به ازای هر کیلوگرم وزن بدن به صورت داخل صفاقی چهار ساعت قبل از تجویز فنیل هیدرازین دریافت نمودند.

۶- گروه ششم (Vit E): شامل موش‌هایی هستند که ویتامین E با دوز مشابه گروه‌های قبلی، بدون تزریق فنیل هیدرازین دریافت نمودند.

۷- گروه هفتم (EP): شامل موش‌هایی هستند که اتیل پیروات با دوز مشابه گروه‌های قبلی، بدون تزریق فنیل هیدرازین دریافت نمودند.

۸- گروه هشتم (Vit E+EP): شامل موش‌های هستند که اتیل پیروات را همراه با ویتامین E با دوزهای مشابه گروه‌های قبل بدون تزریق فنیل هیدرازین دریافت کردند.

تمامی موش‌های موجود در هشت گروه ذکر شده ۲۴ ساعت پس از آخرین تیمار، آسان‌کشی شدند سپس وزن بدن حیوانات و وزن کلیه‌ها توسط ترازوی دقیق آزمایشگاهی (در حد میلی گرم) اندازه‌گیری شد و نمونه‌های خون توسط سرنگ‌های استریل به صورت مستقیم از قلب جمع‌آوری گردیدند. جهت استحصال سرم، نمونه‌ها در ۳۰۰۰ دور به مدت پنج دقیقه سانتریفیوژ شدند. پس از کالبدگشایی، نمونه‌های بافتی کلیه با رعایت اصول استریل برداشت و جهت ثبوت به محلول ثبوتی فرمالین ۱۰٪ منتقل شدند.

به منظور ارزیابی ظرفیت آنتی‌اکسیدانت تام سرم (TAC)، روش FRAP مورد استفاده قرار گرفت. در این روش در pH اسیدی ایجاد شده توسط بافر استات، رنگ آبی تولید شده به واسطه احیای یون‌های فریک (Fe^{3+}) کمپلکس Fe^{3+} -TPTZ و تبدیل آنها به یون‌های فرو

۶۴ سر موش سفید کوچک آزمایشگاهی نر بالغ با وزن ۲۵-۲۰ گرم از مرکز پرورش و نگهداری حیوانات آزمایشگاهی دانشکده دامپزشکی دانشگاه ارومیه تهیه گردید. حیوانات تحت شرایط استاندارد ۱۲ ساعت روشنایی و ۱۲ ساعت تاریکی، دمای 25 ± 2 درجه سانتی‌گراد و رطوبت نسبی 50 ± 10 ٪ در قفس‌هایی با پوشش خاک چوب نگهداری شدند. تمام حیوانات در شرایط تغذیه‌ای یکسان با ذرت، گندم، جو و پلت به نسبت‌های برابر تغذیه شده و امکان دسترسی آزاد به آب آشامیدنی نیز برای تمامی آنها وجود داشت. کلیه ضوابط و شرایط نگهداری و انجام آزمایشات روی حیوانات نیز بر اساس دستورالعمل‌های مصوب کمیته اخلاق دانشکده صورت پذیرفت. متعاقب دو هفته سازگاری با شرایط محیطی، حیوانات به صورت تصادفی به هشت گروه هشت سری به شکل زیر تقسیم شدند و این دوره درمانی به مدت ۳۵ روز انجام شد:

۱- گروه کنترل (Control): شامل موش‌هایی هستند که روزانه سرم فیزیولوژی به مقدار ۰/۱ میلی‌لیتر به صورت داخل صفاقی دریافت کردند.

۲- گروه فنیل هیدرازین (PHZ): حیوانات این گروه فنیل هیدرازین را به میزان ۶۰ میلی گرم به ازای هر کیلوگرم وزن بدن به صورت داخل صفاقی هر ۴۸ ساعت به منظور ایجاد کم‌خونی همولیتیک دریافت کردند (۲۱).

۳- گروه سوم (PHZ+Vit E): حیوانات این گروه علاوه بر فنیل هیدرازین، ویتامین E را نیز به میزان ۱۰۰ میلی گرم به ازای هر کیلوگرم وزن بدن به صورت داخل صفاقی چهار ساعت قبل از تجویز فنیل هیدرازین دریافت نمودند (۲۲).

۴- گروه چهارم (PHZ+EP): حیوانات این گروه علاوه بر فنیل هیدرازین، اتیل پیروات را نیز به میزان ۴۰ میلی گرم به ازای هر کیلوگرم وزن بدن به صورت داخل

تست تکمیلی Tukey مورد استفاده قرار گرفت و معیار استنتاج آماری $P < 0.05$ در نظر گرفته شد.

یافته‌ها

نتایج وزن بدن و کلیه

مقایسه میانگین وزن حیوانات در پایان مطالعه نشان داد که گروه فنیل هیدرازین کاهش معنی‌داری را نسبت به گروه کنترل داشتند. استفاده از ویتامین E و اتیل پیروات به تنهایی و با هم به همراه فنیل هیدرازین موجب افزایش معنی‌دار وزن حیوانات نسبت به گروه فنیل هیدرازین شد. مقایسه میانگین وزن کلیه در گروه‌های مختلف نشان داد که افزایش مشاهده شده در گروه فنیل هیدرازین نسبت به گروه کنترل معنی‌داری نمی‌باشد. کاهش ناشی از تجویز ویتامین E و اتیل پیروات به تنهایی و با هم به همراه فنیل هیدرازین در وزن کلیه نیز در مقایسه با گروه فنیل هیدرازین معنی‌دار نبود (جدول ۱).

نتایج مورفومتری

در بررسی‌های مربوط به قطر جسمک‌های کلیوی، کاهش اندازه جسمک‌های کلیوی در گروه دریافت‌کننده فنیل هیدرازین با دیگر گروه‌های آزمایشی فاقد اختلاف معنی‌دار بود (نمودار ۱). قطر کلافه مویرگی در گروه دریافت‌کننده فنیل هیدرازین در مقایسه با گروه کنترل کاهش نشان داد که این کاهش از نظر آماری معنی‌دار نبود (نمودار ۲). همچنین در مقایسه قطر لومن لوله پیچیده دور (نمودار ۳)، ارتفاع سلول‌های بافت پوششی لوله پیچیده دور (نمودار ۴)، فضای ادراری (نمودار ۵)، قطر هسته‌های لوله پیچیده دور (نمودار ۶) و قطر هسته‌های پیچیده نزدیک (نمودار ۷) نیز اختلاف معنی‌داری بین گروه‌ها مشاهده نگردید. می‌توان بیان نمود که تنها تغییرات مشاهده شده در قطر لومن لوله پیچیده نزدیک و ارتفاع سلول‌های پیچیده نزدیک بود، بدین ترتیب که در بررسی‌های مربوط به قطر لومن لوله پیچیده نزدیک مشاهده شد که گروه دریافت‌کننده

(Fe^{2+})، در طول موج ۵۹۳ نانومتر و به صورت اسپکتروفوتومتریک مورد اندازه‌گیری قرار می‌گیرد (۲۴).

جهت تعیین میزان پراکسیداسیون لیپیدی، مقادیر تولید مالون‌دی‌آلدئید (MDA) در نمونه‌های سرمی بر اساس واکنش با اسید تیوباربیتریک و تولید محصولی رنگی با حداکثر جذب نوری در ۵۳۲ نانومتر مورد اندازه‌گیری قرار گرفت و بر اساس منحنی کالیبراسیون استاندارد MDA محاسبه گردید (۲۵). همچنین برای ارزیابی بیوشیمیایی، فعالیت‌های سرمی آل‌بومین، کراتینین و اوره با استفاده از کیت‌های بیوشیمیایی مورد سنجش قرار گرفت.

نمونه‌های بافتی کلیه پس از ثبوت، به همراه مشخصات درون ظروف مخصوص قرار گرفته و متعاقب طی مراحل پاساژ بافتی، با استفاده از پارافین مذاب قالب‌گیری شدند. سپس، با استفاده از دستگاه میکروتوم برش‌هایی به ضخامت ۷ میکرومتر از قالب‌های پارافینی تهیه گردید و در نهایت رنگ‌آمیزی هماتوکسیلین-ائوزین جهت رنگ‌آمیزی نمونه‌ها مورد استفاده قرار گرفت.

مطالعه هیستولوژی شامل بررسی حالت بافت بینابینی و شکل ساختاری قسمت‌های مختلف نفرون‌ها بود. مطالعه مورفومتری نیز شامل اندازه‌گیری قطر کلافه مویرگی، قطر جسمک کلیوی، قطر لومن لوله پیچیده دور، ارتفاع سلول بافت پوششی لوله پیچیده دور، قطر لومن پیچیده نزدیک، ارتفاع سلول‌های لوله پیچیده نزدیک، فضای ادراری، قطر هسته‌های لوله پیچیده دور و قطر هسته‌های پیچیده نزدیک بود که جهت مورفومتری پارامترهای نامبرده شده در بالا از میکروسکوپ دیجیتالی (Dino-Lite Digital Microscope, AnMo Electronics Corporation, Taiwan) مورد استفاده قرار گرفت.

نتایج حاصل از این مطالعه با استفاده از نرم‌افزار SPSS نسخه ۱۹ مورد ارزیابی آماری قرار گرفتند و نتایج به صورت میانگین \pm انحراف معیار بیان شدند. جهت مقایسه بین گروه‌ها آنالیز واریانس یک‌طرفه و به دنبال آن

در بررسی ارتفاع سلول‌های پیچیده نزدیک نیز گروه‌های دارای اختلاف معنی‌دار با گروه کنترل، گروه دریافت کننده فنیل هیدرازین و گروه‌های دریافت کننده فنیل هیدرازین همراه با ویتامین E و اتیل پیروات به تنهایی و با هم بود ($P < 0/05$). همچنین در گروه‌های دریافت کننده ویتامین E و اتیل پیروات به تنهایی و با هم بدون فنیل هیدرازین دارای اختلاف معنی‌دار ($P < 0/05$) با گروه فنیل هیدرازین بودند (نمودار ۹).

فنیل هیدرازین افزایش قطر لومن لوله پیچیده نزدیک را، نسبت به گروه کنترل نشان داد و با این گروه دارای اختلاف معنی‌دار بود ($P < 0/05$). گروه‌های دریافت کننده فنیل هیدرازین همراه با ویتامین E و اتیل پیروات دارای اختلاف معنی‌دار با گروه کنترل و هم گروه فنیل هیدرازین بودند ($P < 0/05$)، همچنین در گروه‌های دریافت کننده ویتامین E و اتیل پیروات به تنهایی و با هم بدون فنیل هیدرازین قطر لومن لوله پیچیده نزدیک در حد گروه کنترل شده ولی با گروه فنیل هیدرازین دارای اختلاف معنی‌دار بودند ($P < 0/05$) (نمودار ۸).

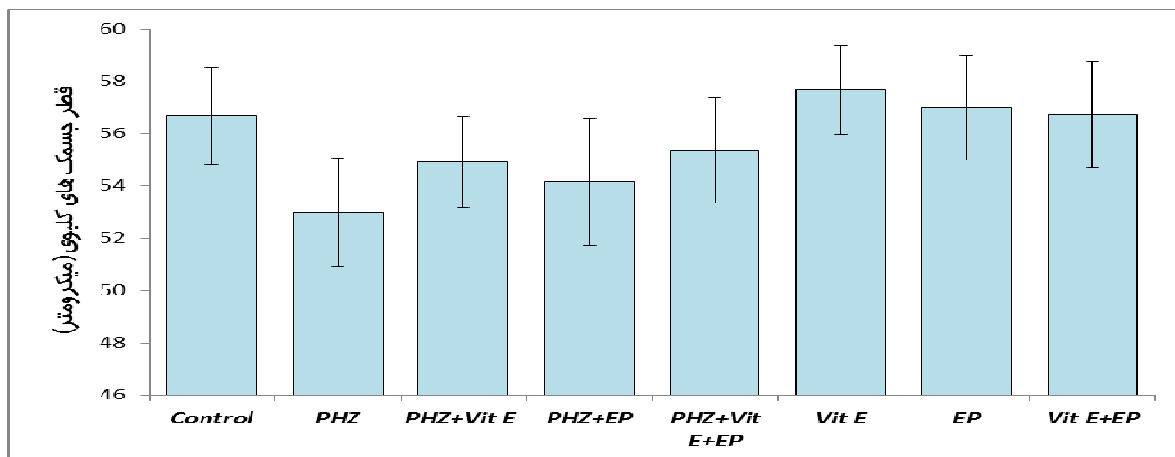
جدول ۱. نتایج میانگین وزن بدن و میانگین وزن کلیه در گروه‌ها بر حسب گرم

گروه	میانگین وزن گروه‌ها قبل از تزریق	میانگین وزن گروه‌ها بعد از تزریق	میانگین اختلاف وزن گروه‌ها قبل و بعد از تزریق	میانگین وزن کلیه
کنترل	۲۲/۱۳±۰/۵	۳۹/۱۶±۰/۴	۱۶/۸۸±۰/۴	۰/۱۴۲۱±۰/۰۱
فنیل هیدرازین	۲۲/۸۹±۰/۴	۳۳/۳۳±۰/۷ ^a	۱۰/۴۱±۰/۶ ^a	۰/۱۵۹۱±۰/۰۱
فنیل هیدرازین + ویتامین E	۲۳/۰۸±۰/۶	۳۷/۸۳±۰/۴ ^b	۱۴/۶۵±۰/۵ ^{a,b}	۰/۱۵۳۱±۰/۰۱
فنیل هیدرازین + اتیل پیروات	۲۲/۹۱±۰/۵	۳۸/۰۴±۰/۵ ^b	۱۵/۰۳±۰/۴ ^{a,b}	۰/۱۵۴۴±۰/۰۱
فنیل هیدرازین + ویتامین E + اتیل پیروات	۲۳/۳۸±۰/۵	۳۸/۶۶±۰/۴ ^b	۱۴/۹۱±۰/۴ ^{a,b}	۰/۱۵۴۰±۰/۰۱
ویتامین E	۲۲/۹۰±۰/۴	۳۹/۵۰±۰/۵ ^b	۱۶/۴۲±۰/۸ ^b	۰/۱۴۵۳±۰/۰۱
اتیل پیروات	۲۲/۳۵±۰/۶	۳۹/۳۳±۰/۴ ^b	۱۷/۰۶±۰/۷ ^b	۰/۱۴۲۱±۰/۰۱
ویتامین E + اتیل پیروات	۲۳/۱۳±۰/۷	۴۰/۱۶±۰/۳ ^b	۱۶/۹۸±۰/۵ ^b	۰/۱۴۳۳±۰/۰۱

داده‌ها بر اساس میانگین ± انحراف معیار بیان شده‌اند.

a: وجود اختلاف معنی‌دار در مقایسه با گروه کنترل ($P < 0/05$)

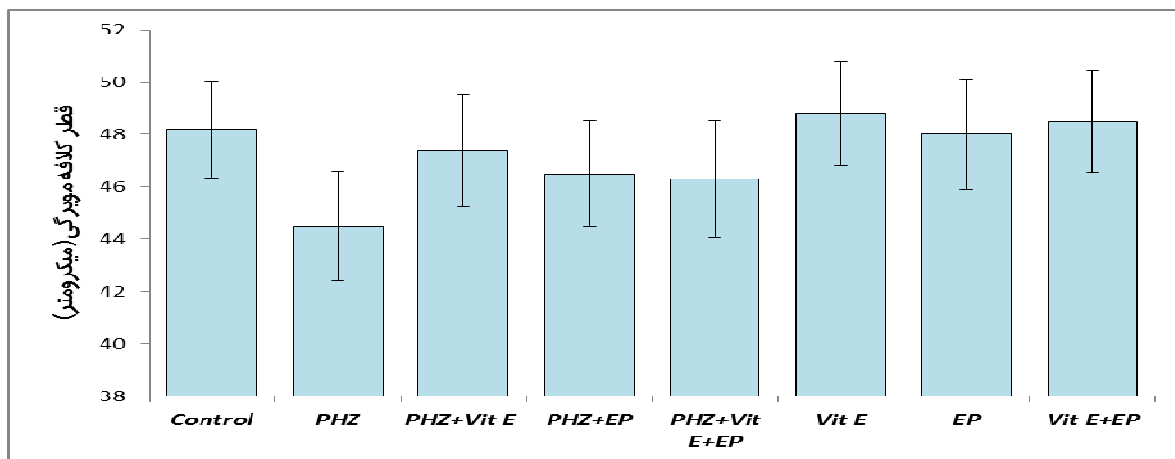
b: وجود اختلاف معنی‌دار در مقایسه با گروه فنیل هیدرازین ($P < 0/05$)



نمودار ۱. میانگین قطر جسمک های کلیوی در گروه های مختلف آزمایشی بر حسب میکرومتر

PHZ: فنیل هیدرازین، Vit E: ویتامین E، EP: اتیل پیروات، Con: کنترل

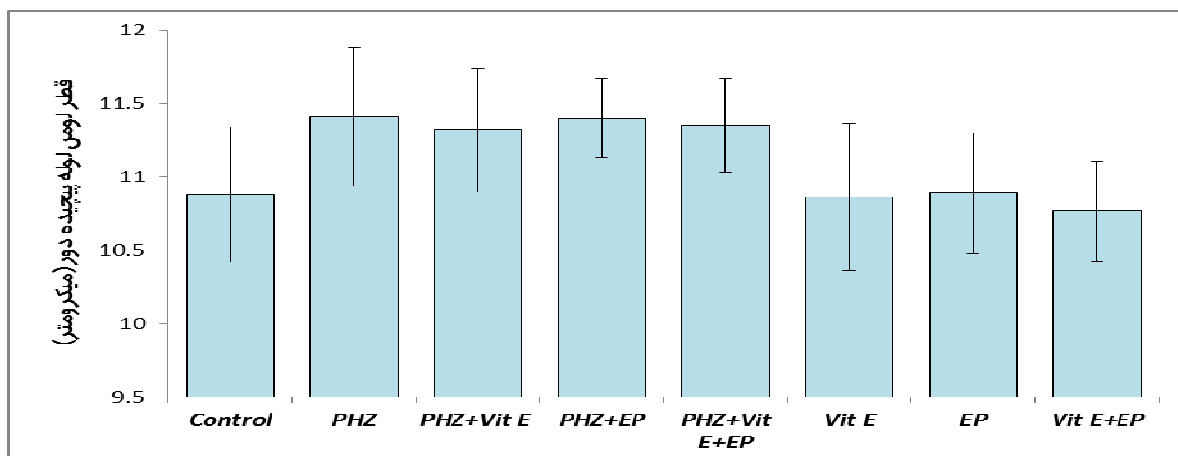
داده ها بر اساس میانگین \pm انحراف معیار بیان شده اند.



نمودار ۲. میانگین قطر کلافه مویرگی در گروه های مختلف آزمایشی بر حسب میکرومتر

PHZ: فنیل هیدرازین، Vit E: ویتامین E، EP: اتیل پیروات، Con: کنترل

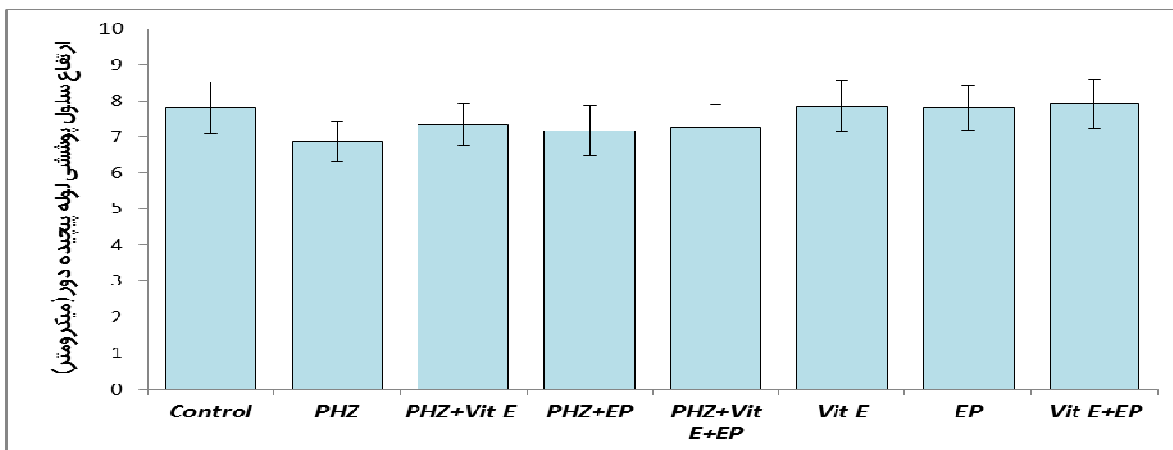
داده ها بر اساس میانگین \pm انحراف معیار بیان شده اند.



نمودار ۳. میانگین قطر لومن لوله پیچیده دور در گروه های مختلف آزمایشی بر حسب میکرومتر

PHZ: فنیل هیدرازین، Vit E: ویتامین E، EP: اتیل پیروات، Con: کنترل

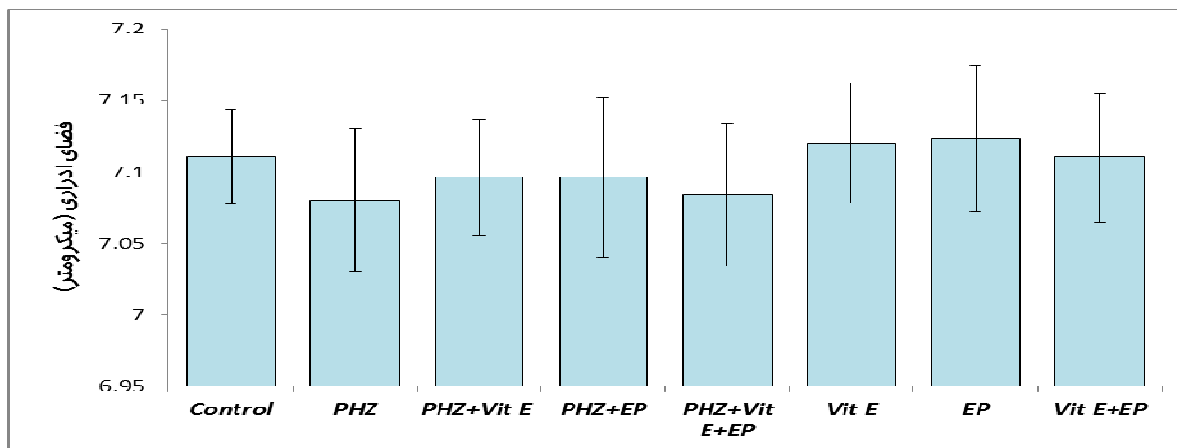
داده ها بر اساس میانگین \pm انحراف معیار بیان شده اند.



نمودار ۴. ارتفاع سلول پوششی لوله پیچیده دور در گروه‌های مختلف آزمایشی بر حسب میکرومتر

PHZ: فنیل هیدرازین، Vit E: ویتامین E، EP: اتیل پيروات، Con: کنترل

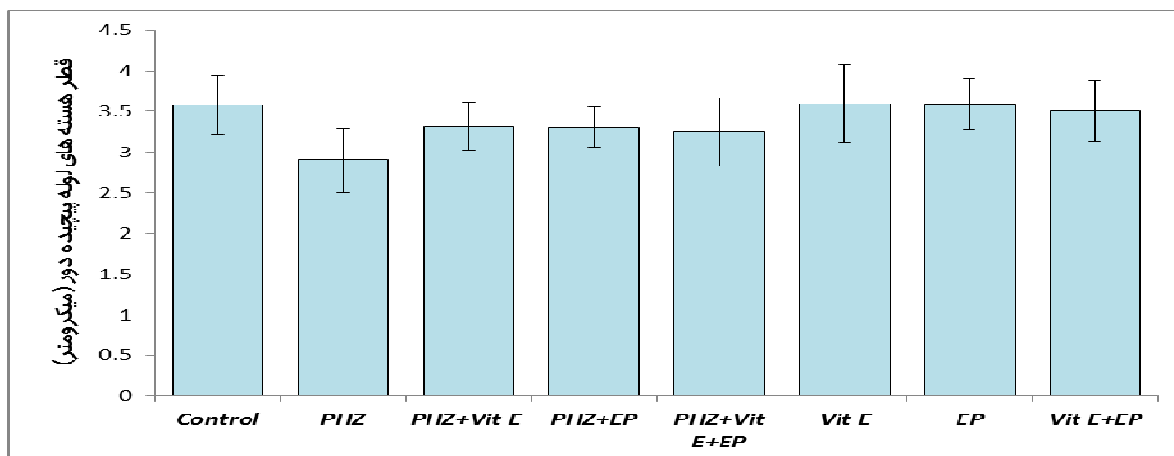
داده‌ها بر اساس میانگین \pm انحراف معیار بیان شده‌اند.



نمودار ۵. میانگین فضای ادراری در گروه‌های مختلف آزمایشی بر حسب میکرومتر

PHZ: فنیل هیدرازین، Vit E: ویتامین E، EP: اتیل پيروات، Con: کنترل

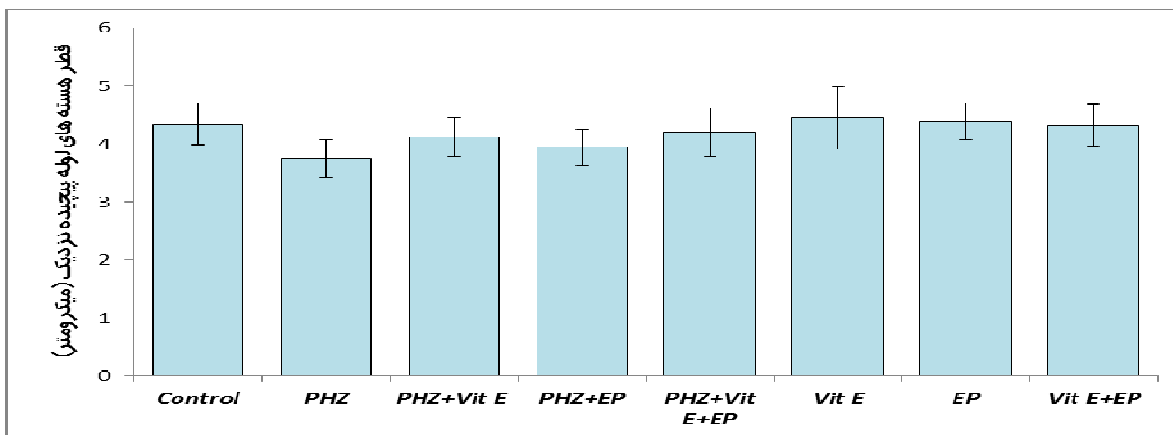
داده‌ها بر اساس میانگین \pm انحراف معیار بیان شده‌اند.



نمودار ۶. قطر هسته‌های لوله پیچیده دور در گروه‌های مختلف آزمایشی بر حسب میکرومتر

PHZ: فنیل هیدرازین، Vit E: ویتامین E، EP: اتیل پيروات، Con: کنترل

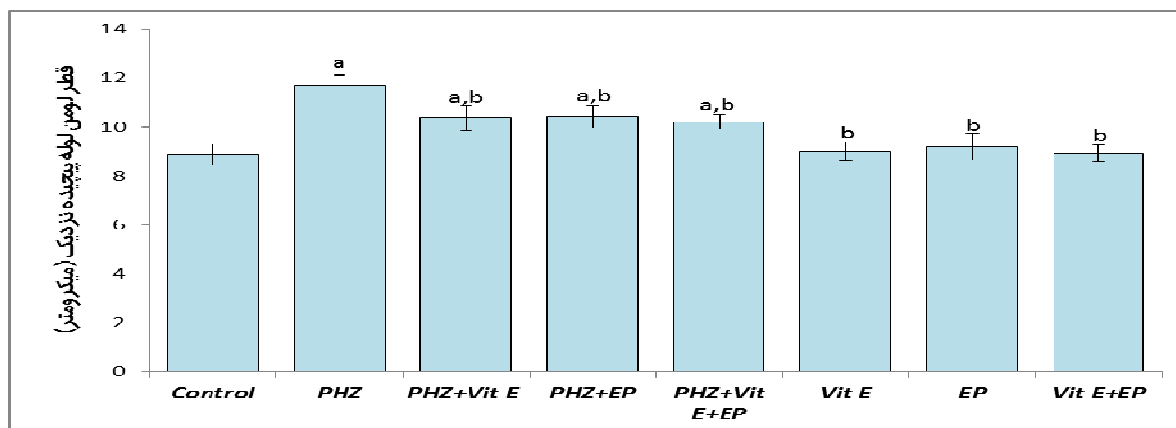
داده‌ها بر اساس میانگین \pm انحراف معیار بیان شده‌اند.



نمودار ۷. قطر هسته‌های لوله پیچیده نزدیک در گروه‌های مختلف آزمایشی بر حسب میکرومتر

PHZ: فنیل هیدرازین، Vit E: ويتامين E، EP: اتیل پيروات، Con: کنترل

داده‌ها بر اساس میانگین \pm انحراف معیار بیان شده‌اند.

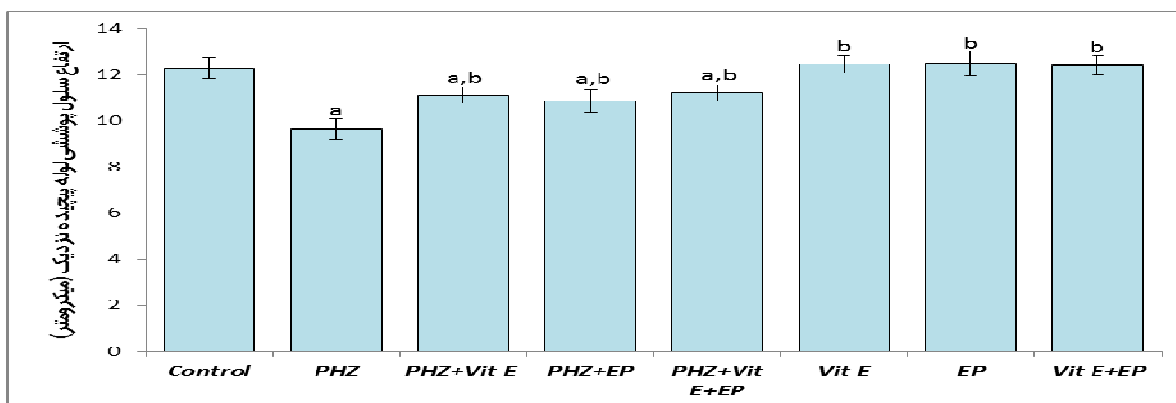


نمودار ۸. میانگین قطر لومن لوله پیچیده نزدیک در گروه‌های مختلف آزمایشی بر حسب میکرومتر

PHZ: فنیل هیدرازین، Vit E: ويتامين E، EP: اتیل پيروات، Con: کنترل.

داده‌ها بر اساس میانگین \pm انحراف معیار بیان شده‌اند. a: وجود اختلاف معنی‌دار در مقایسه با گروه کنترل ($P < 0.05$), b: وجود

اختلاف معنی‌دار در مقایسه با گروه فنیل هیدرازین ($P < 0.05$)



نمودار ۹. ارتفاع سلول پوششی لوله پیچیده نزدیک در گروه‌های مختلف آزمایشی بر حسب میکرومتر

PHZ: فنیل هیدرازین، Vit E: ويتامين E، EP: اتیل پيروات، Con: کنترل.

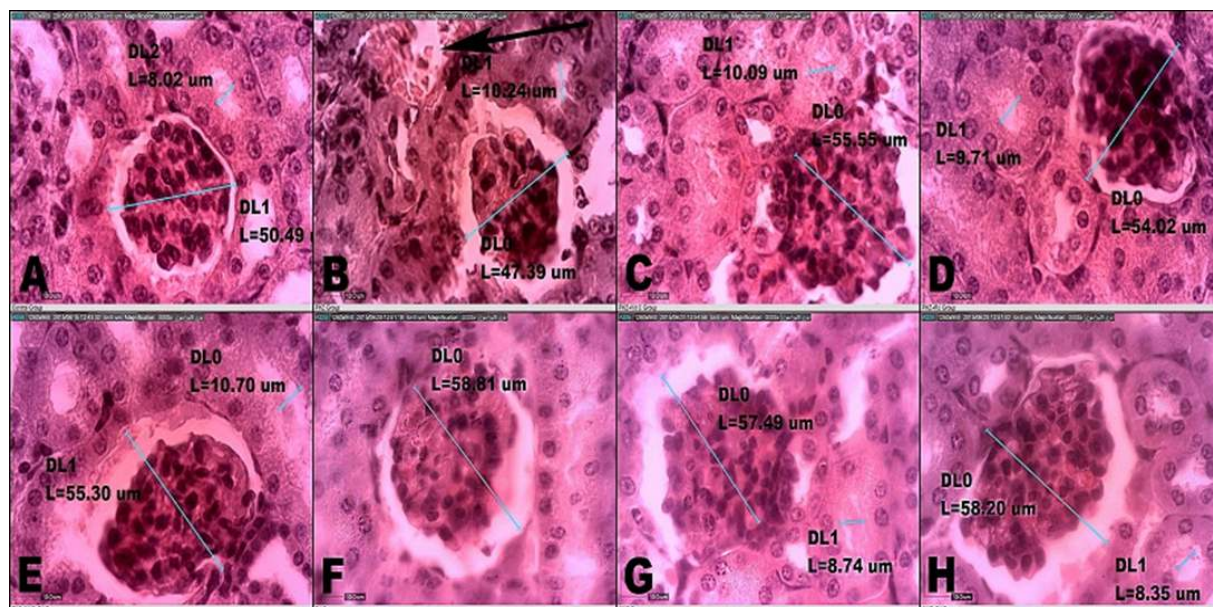
داده‌ها بر اساس میانگین \pm انحراف معیار بیان شده‌اند. a: وجود اختلاف معنی‌دار در مقایسه با گروه کنترل ($P < 0.05$), b: وجود

اختلاف معنی‌دار در مقایسه با گروه فنیل هیدرازین ($P < 0.05$)

مطالعه هیستولوژی

پیروات به تنهایی و با هم همانند گروه کنترل دارای هسته یوکروماتین با یک یا دو هستک مشخص می‌باشند. این سلول‌ها دارای سیتوپلاسم اسیدوفیل پررنگ بودند و رأس سلول‌ها نیز دارای حالت برآمده بود. همه این ویژگی‌ها حاکی از این است که در سلول‌های پوششی لوله پیچیده نزدیک احتمالاً ویتامین E و اتیل پیروات تا حدودی توانسته‌اند از اثرات هیپوکسی ناشی از فنیل هیدرازین پیشگیری نماید. لازم به توضیح است که در سایر سلول‌های پوششی بخش‌های دیگر نفرون‌های کلیوی از لحاظ هیستولوژی در مقایسه با گروه کنترل ویژگی متفاوت و بارزی مشاهده نگردید (تصویر ۱).

در نتایج مربوط به هیستولوژی گروه‌های دریافت کننده فنیل هیدرازین، ساختار سلولی در لوله پیچیده نزدیک دارای هسته هتروکروماتین و بازوفیل تری نسبت به گروه کنترل بود. همچنین سیتوپلاسم در این سلول‌ها اسیدوفیل کم‌رنگ بودند. همچنین این سلول‌ها در مقایسه با گروه کنترل شکل مکعبی کوتاه داشتند (تصویر ۱). این ویژگی‌ها در سلول‌های پوششی لوله پیچیده نزدیک حاکی از کاهش فعالیت این سلول‌ها است که تحت تأثیر هیپوکسی ناشی از آنمی می‌تواند باشد. همچنین در مورد سلول‌های پوششی لوله پیچیده نزدیک در گروه‌های دریافت کننده فنیل هیدرازین همراه با ویتامین E و اتیل



تصویر ۱. رنگ آمیزی H&E و ریخته‌سنجی از طریق میکروسکوپ مجهز به دستگاه و نرم‌افزار دینولیت.

قسمت A: گروه کنترل (۴۰۰x).

قسمت B: گروه فنیل هیدرازین تزریق شده با فنیل هیدرازین (۴۰۰x).

قسمت C و D و E: گروه‌های دریافت کننده ویتامین E و اتیل پیروات به تنهایی و با هم به همراه فنیل هیدرازین (۴۰۰x).

قسمت F و G و H: گروه‌های دریافت کننده ویتامین E و اتیل پیروات به تنهایی (۴۰۰x).

($P < 0.05$). گروه‌های دریافت کننده ویتامین E و اتیل پیروات به تنهایی و باهم بدون فنیل هیدرازین دارای اختلاف معنی‌دار ($P < 0.05$) با گروه فنیل هیدرازین بودند (جدول ۲).

نتایج آزمایشات سرمی و بیوشیمیایی

در مقایسه با گروه کنترل، تجویز فنیل هیدرازین به شکل معنی‌داری موجب افزایش سطوح سرمی کراتینین و اوره و کاهش مقادیر سرمی آلبومین در موش‌ها گردید

جدول ۲. نتایج میانگین آزمایشات بیوشیمیایی آنزیم‌های کليوی در گروه‌های مختلف آزمایشی

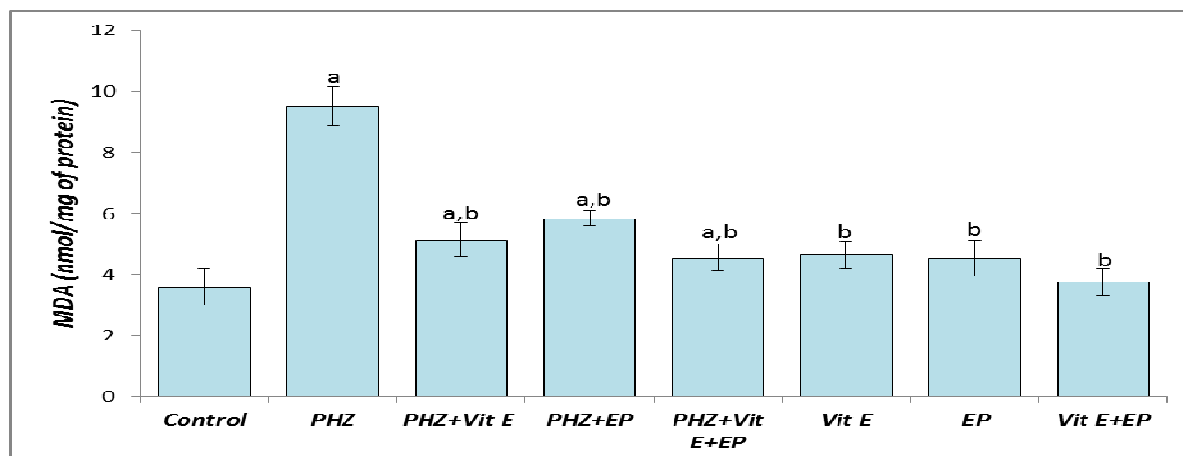
گروه	کراتینین (mg/dl)	آلبومین (mg/dl)	اوره (mg/dl)
کنترل	۰/۶۱±۰/۰۸	۲/۲۵±۰/۳	۳۹/۶۸±۸/۴
فنیل هيدرازین	۰/۷۶±۰/۰۶ ^a	۱/۴۱±۰/۳ ^a	۶۴/۷۳±۶/۵ ^a
فنیل هيدرازین + ويتامين E	۰/۶۸±۰/۰۸	۱/۷۷±۰/۶	۵۰/۰۶±۷/۵
فنیل هيدرازین + اتیل پيروات	۰/۶۵±۰/۰۷	۱/۹۷±۰/۴	۴۵/۷۶±۹/۱
فنیل هيدرازین + ويتامين E + اتیل پيروات	۰/۶۵±۰/۰۹	۱/۹۱±۰/۵	۴۹/۸۳±۸/۴
ويتامين E	۰/۵۹±۰/۰۶ ^b	۲/۴۸±۰/۳ ^b	۴۰/۵۸±۶/۱ ^b
اتیل پيروات	۰/۶۲±۰/۰۴ ^b	۲/۳۹±۰/۳ ^b	۴۱/۶۶±۹/۷ ^b
ويتامين E + اتیل پيروات	۰/۶۰±۰/۰۵ ^b	۲/۶۸±۰/۳ ^b	۴۴/۵۸±۷/۱ ^b

داده‌ها بر اساس میانگین ± انحراف معیار بیان شده‌اند. mg/dl: میلی‌گرم بر دسی‌لیتر.

a: وجود اختلاف معنی‌دار در مقایسه با گروه کنترل ($P < 0.05$), b: وجود اختلاف معنی‌دار در مقایسه با گروه فنیل هيدرازین ($P < 0.05$).

پيروات به تنهایی و با هم به همراه فنیل هيدرازین، کاهش معنی‌داری در میزان MDA (نمودار ۱۰) و در عین حال افزایش معنی‌داری در میزان TAC (نمودار ۱۱) را در مقایسه با گروهی که تنها فنیل هيدرازین را دریافت کرده بودند، موجب گردید.

بررسی‌های بیوشیمیایی سرمی صورت گرفته در گروه‌های مختلف آزمایشی آشکار ساخت که متعاقب تجویز فنیل هيدرازین، میزان MDA، افزایش (نمودار ۱۰) و میزان TAC، کاهش معنی‌داری (نمودار ۱۱) را در مقایسه با گروه کنترل نشان می‌دهد. تجویز ويتامين E و اتیل



نمودار ۱۰. مقایسه میانگین میزان مالون‌دی‌آلدئید در سرم گروه‌های مختلف آزمایشی

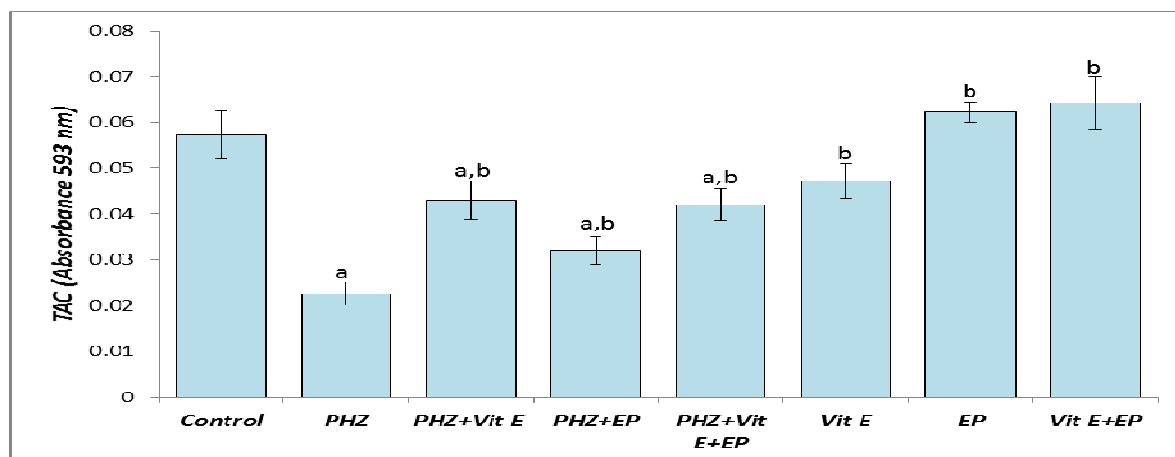
PHZ: فنیل هيدرازین، Vit E: ويتامين E، EP: اتیل پيروات، Con: کنترل

MDA: مالون‌دی‌آلدئید، nmol/mg of protein: نانومول بر میلی‌گرم پروتئین

داده‌ها بر اساس میانگین ± انحراف معیار بیان شده‌اند.

a: وجود اختلاف معنی‌دار در مقایسه با گروه کنترل ($P < 0.05$)

b: وجود اختلاف معنی‌دار در مقایسه با گروه فنیل هيدرازین ($P < 0.05$)



نمودار ۱۱. مقایسه میانگین میزان ظرفیت آنتی‌اکسیدانت تام سرم در گروه‌های مختلف آزمایشی

PHZ: فنیل‌هیدرازین، Vit E: ویتامین E، EP: اتیل پیرووات، Con: کنترل

TAC: ظرفیت آنتی‌اکسیدانت، Absorbance 593 nm: طول موج جذبی ۵۹۳ نانومتر

داده‌ها بر اساس میانگین \pm انحراف معیار بیان شده‌اند.

a: وجود اختلاف معنی‌دار در مقایسه با گروه کنترل ($P < 0.05$)

b: وجود اختلاف معنی‌دار در مقایسه با گروه فنیل‌هیدرازین ($P < 0.05$)

بحث و نتیجه‌گیری

ناشی از رادیکال‌های آزاد محسوب می‌گردند، همراه با متابولیت‌های اکسیدانت فنیل‌هیدرازین موجب بروز آسیب‌های اکسیداتیو در بافت کلیه می‌گردند (۲۷). با در نظر گرفتن یافته‌های مطالعه حاضر که هم‌راستا با نتایج پژوهش‌های متعدد در این زمینه نیز می‌باشند، چنین به نظر می‌رسد که شکل‌گیری پراکسیداسیون لیپیدی و نیز تضعیف دستگاه دفاع آنتی‌اکسیدانت بدن متعاقب تجویز فنیل‌هیدرازین، از جمله مکانیسم‌های اصلی و دخیل در سمیت کلیوی این ترکیب می‌باشند.

به طور واضح مشخص شده است که کاهش توانایی کلیه در حفظ آب بدن و همچنین افزایش دفع ادرار به دنبال اختلال در خون‌رسانی کلیه، موجب کاهش وزن بدن می‌گردد که این امر با یافته‌های مطالعه حاضر نیز هم‌خوانی دارد و می‌تواند مؤید نقش کم‌خونی ناشی از فنیل‌هیدرازین در بروز نقایص عملکردی کلیه باشد (۲۸). از سوی دیگر، افزایش هر چند نامحسوس وزن کلیه در موش‌های دریافت‌کننده فنیل‌هیدرازین می‌تواند با احتباس آب و مواد مغذی در بافت کلیه متعاقب اختلال در فعالیت طبیعی این اندام در ارتباط باشد (۲۹).

نتایج حاصل از این مطالعه نشان داد که تزریق فنیل‌هیدرازین باعث آسیب بافتی در کلیه شده و شاخص‌های بیوشیمیایی، هیستولوژی و هیستومورفومتری را نسبت به گروه کنترل به شکل معنی‌داری تحت تأثیر قرار می‌دهد و همچنین در بخشی از مهم‌ترین یافته‌های مطالعه حاضر، مشخص گردید که مصرف ویتامین E و اتیل پیرووات از تغییرات معنی‌دار اشاره شده در شاخص‌های بیوشیمیایی، هیستولوژی و هیستومورفومتری و همچنین آسیب‌های بافتی مشاهده شده جلوگیری کرد. جایگاه ویژه و بی‌همتای کلیه به عنوان اندامی مهم جهت تصفیه و دفع ترکیبات زنبیوتیک نظیر داروها و همچنین تنظیم تعادل آب و الکترولیت‌ها، ارزیابی‌های بافت‌شناسی را به عنوان شاخصی جهت رصد سلامت این اندام مورد توجه قرار داده است (۲۶). مطالعات گذشته حاکی از این است که فنیل‌هیدرازین به واسطه ایجاد همولیز شدید، موجبات آزاد شدن مقادیر زیادی هموگلوبین را فراهم می‌آورد. هموگلوبین آزاد پلاسما و محصولات کاتابولیک آن همانند آهن که کاتالیزورهای بالقوه‌ای برای آسیب‌های

در برابر سمیت کلیوی سلول‌های پوششی لوله‌های پیچیده نزدیک کلیه ناشی پارا نونایل فنل (۳۸) و نیز آسیب‌های کلیوی ناشی از کادمیوم در موش‌های صحرایی واجد اثرات محافظتی می‌باشد (۳۹) و اتیل پیروات قادر است جراحات اکسیداتیو و آسیب‌های بافتی ناشی از سیسپلاتین در کلیه موش‌های صحرایی (۴۰) و همچنین آسیب‌های کلیوی در موش‌های صحرایی دیابتی شده را (۴۱) را کاهش دهد.

با جمع بندی یافته‌های مطالعه حاضر چنین بر می‌آید که فنیل هیدرازین به واسطه افزایش تولید رادیکال‌های آزاد، پی‌ریزی تنش‌های اکسیداتیو، اختلال در متابولیسم آهن و نیز تضعیف دستگاه دفاع آنتی‌اکسیدانت بدن، موجبات آسیب‌های سلولی و اختلالات ساختاری کلیه موش را فراهم می‌آورد. در حالی که ویتامین E و اتیل پیروات به موجب قابلیت‌های آنتی‌اکسیدانت و ضدالتهابی، عوارض بافتی ناشی از تجویز فنیل هیدرازین در کلیه موش را کاهش می‌دهند. با این وجود، تأیید کارایی درمانی ویتامین E و اتیل پیروات در موارد بالینی کم‌خونی و مسمومیت‌های ناشی از فنیل هیدرازین نیازمند طرح‌ریزی مطالعات تجربی گسترده‌تر و نیز کارآزمایی‌های بالینی می‌باشد.

تشکر و قدردانی

نگارندگان مقاله مراتب تشکر و قدردانی خود را از دانشگاه ارومیه به سبب تأمین مالی این مطالعه اعلام می‌دارند.

همچنین گزارشات فراوانی بر تأثیر همولیز داخل عروقی ناشی از تنش‌های اکسیداتیو در بروز آسیب‌های سلولی و تغییرات ساختاری در بافت کلیه حیوانات تیمار شده با فنیل هیدرازین صحه می‌گذارند (۱۲،۲۷). از سوی دیگر، بالا رفتن تولید رادیکال‌های آزاد به عنوان یکی از علل اصلی دژنراسیون توبولی کلیه به‌خصوص در لوله‌های پیچیده نزدیک در نظر گرفته می‌شود (۳۰). علاوه بر این، اختلال در متابولیسم آهن و افزایش رسوب آن در بافت کلیه، به واسطه پی‌ریزی پراکسیداسیون لیپیدی و نیز آسیب DNA، زمینه آسیب لوله‌های پیچیده نزدیک کلیه را فراهم می‌آورد (۳۱). از این روی، بر اساس نتایج ارزیابی‌های بافت‌شناسی مطالعه حاضر، به نظر می‌رسد که شکل‌گیری تنش اکسیداتیو و نیز افزایش سطوح آهن آزاد در خون و بافت‌ها متعاقب تجویز فنیل هیدرازین، موجبات آسیب سلول‌های پوششی لوله‌های پیچیده نزدیک کلیه و نیز اتساع حفره میانی این لوله‌ها را به واسطه افزایش فشار هیدروستاتیک داخل حفره میانی ناشی از انسداد داخل توبولی فراهم می‌آورند (۳۲).

تجویز ویتامین E و اتیل پیروات به تنهایی و با هم به همراه فنیل هیدرازین در این مطالعه، موجب کاهش قابل ملاحظه جراحات کلیوی در موش‌های تیمار شده با فنیل هیدرازین گردید. یافته‌های حاصل از تحقیقات پیشین در این زمینه نیز کارایی ترکیبات واجد ویژگی‌های آنتی‌اکسیدانت را در کاهش آسیب‌های کلیوی ناشی از فنیل هیدرازین مورد تأیید قرار داده است (۲۷،۳۳). به نظر می‌رسد ویتامین E و اتیل پیروات به سبب دارا بودن عملکردهای آنتی‌اکسیدانت و ضد آماسی، به واسطه مهار واکنش‌های آماسی و پراکسیداسیون لیپیدی و نیز تقویت فعالیت دستگاه دفاع آنتی‌اکسیدانت بدن می‌توانند موجب بهبود نسبی آسیب‌های اکسیداتیو ناشی از فنیل هیدرازین در کلیه موش گردند (۳۴-۳۷). همچنان‌که مطالعات صورت پذیرفته در گذشته نیز نشان داده‌اند که ویتامین E

References

1. Karbownik M, Reiter RJ, Garcia JJ, Tan D. Melatonin reduces phenylhydrazine-induced oxidative damage to cellular membranes: evidence for the involvement of iron. *Int J Biochem Cell Biol.* 2000; 32(10): 1045-1054.
2. Berger J. Phenylhydrazine haematotoxicity. *J Appl Biomed.* 2007; 5: 125-130.
3. Pesquero J, Alfaro V, Palacios L. Acid-base analysis during experimental anemia in rats. *Can J Physiol Pharmacol.* 2000; 78(10): 774-780.
4. Luangaram S, Kukongviriyapan U, Pakdeechote P, Kukongviriyapan V, Pannangpetch P. Protective effects of quercetin against phenylhydrazine-induced vascular dysfunction and oxidative stress in rats. *Food Chem Toxicol.* 2007; 45(3): 448-455.
5. Shukla P, Yadav NK, Singh P, Bansode FW, Singh RK. Phenylhydrazine induced toxicity: a review on its haematotoxicity. *Int J Basic Appl Med Sci.* 2012; 2(2): 86-91.
6. Misra HP, Fridovich I. The oxidation of phenylhydrazine: superoxide and mechanism. *Biochemistry.* 1976; 15(3): 681-687.
7. Chakrabarti S, Sonaye B, Naik AA, Nadkarni PP. Erythrocyte membrane protein damage by oxidation products of phenylhydrazine. *Biochem Mol Biol Int.* 1995; 35: 255-263.
8. Itano HA, Hirota K, Hosokawa K. Mechanism of induction of haemolytic anaemia by phenylhydrazine. *Nature.* 1975; 256(5519): 665-667.
9. Latunde-Dada GO, Vulpe CD, Anderson GJ, Simpson RJ, McKie AT. Tissue-specific changes in iron metabolism genes in mice following phenylhydrazine-induced haemolysis. *Biochim Biophys Acta.* 2004; 1690(2): 169-176.
10. Hershko CM, Link GM, Konijn AM, Cabantchik ZI. Iron chelation therapy. *Curr Hematol Rep.* 2005; 4(2): 110-116.
11. Swann JW, Contrera JF. Depletion of cardiac norepinephrine during two forms of hemolytic anemia in the rat. *Circ Res.* 1976; 38(3): 179-184.
12. Sato H, Sakairi T, Fujimura H, Sugimoto J, Kume E, Kitamura K, et al. Hematological and morphological investigation of thrombogenic mechanisms in the lungs of phenylhydrazine-treated rats. *Exp Toxicol Pathol.* 2013; 65(4): 457-462.
13. Sato H, Terasaki N, Sakairi T, Tanaka M, Takahashi K. Gene expression profiling in the lungs of phenylhydrazine-treated rats: the contribution of pro-inflammatory response and endothelial dysfunction to acute thrombosis. *Exp Toxicol Pathol.* 2015; 67(2): 205-210.
14. Al-Attar AM. Antioxidant effect of vitamin E treatment on some heavy metals-induced renal and testicular injuries in male mice. *Saudi J Biol Sci.* 2011; 18(1): 63-72.
15. Zingg JM, Azzi A. "Non-antioxidant activities of vitamin E". *Curr Med Chem.* 2004; 11(9): 1113-1133.
16. Vander Heiden MG, Cantley LC, Thompson CB. Understanding the Warburg effect: The metabolic requirements of cell proliferation. *Science.* 2009; 324(5930): 1029-1033.

17. Varma SD, Hegde KR, Kovtun S. Oxidative damage to lens inculture: reversibility pyruvate ethylpyruvate. *Ophthalmologica*. 2006; 220(1): 52-57.
18. Brand K. Aerobic glycolysis by proliferating cell: protection against oxidative stress at the expense of energy yield. *J Bio Energ Biomember*. 1997; 29: 355-364.
19. Miyaji T, Hu X, Yuen PS, Muramatsu Y, Iyer S, Hewitt SM, et al. Ethyl pyruvate decreases sepsis-induced acute renal failure and multiple organ damage in aged mice. *Kidney Int*. 2003; 64(5): 1620-1631.
20. Aslanturk A, Uzunhisarcikli M, Kalender S, Demir F. Sodium selenite and vitamin E in preventing mercuric chloride induced renal toxicity in rats. *Food and chemical toxicology: an international journal published for the British Industrial Biol Res Assoc*. 2014; 70: 185-190.
21. Gorustovich AA, Steimetz T, Giglio MJ, Guglielmotti MB. A histomorphometric study of alveolar bone modeling and remodeling under experimental anaemia and polycythaemia in rats. *Arch Oral Biol*. 2006; 51(3): 246-251.
22. Ganesh E, Chowdhury A, Malarvani T, Ashok vardhan N. Hepatoprotective effect of Vitamin- E & C in Albino rats. *Int J Adv Lif Sci*. 2012; 3: 21-26.
23. Atashfaraz E, Farokhi F, Najafi G. Protective effect of ethyl pyruvate on epididymal sperm characteristics, oxidative stress and testosterone level in methotrexate treated mice. *J Reproduc Infertil*. 2013; 14(4): 190-196.
24. Jalali AS, Hasanzadeh S, Malekinejad H. *Achillea millefolium* inflorescence aqueous extract ameliorates cyclophosphamide-induced toxicity in rat testis: stereological evidences. *Chin J Nat Med*. 2012; 10(4): 247-254.
25. Najafi G, Farokhi F, Jalali AS, Akbarizadeh Z. Protection against cyclosporine-induced reprotoxicity by *Satureja khuzestanica* essential oil in male rats. *Int J Fertil Steril*. 2016; 9(4): 548-557.
26. Noori A, Amjad L, Yazdani F. The effects of *Artemisia deserti* ethanolic extract on pathology and function of rat kidney. *Avicenna J Phytomed*. 2014; 4(6): 371-376.
27. Lim YK, Jenner A, Ali AB, Wang Y, Hsu SI, Chong SM, et al. Haptoglobin reduces renal oxidative DNA and tissue damage during phenylhydrazine-induced hemolysis. *Kidney Int*. 2000; 58(3): 1033-1044.
28. Vafapour M, Nematbakhsh M, Monajemi R, Mazaheri S, Talebi A, Talebi N, et al. Effect of γ -aminobutyric acid on kidney injury induced by renal ischemia-reperfusion in male and female rats: gender-related difference. *Adv Biomed Res*. 2015; 4: 158-162.
29. Bonventre JV, Weinberg JM. Recent advances in the pathophysiology of ischemic acute renal failure. *J Am Soc Nephrol*. 2003; 14(8): 2199-2210.
30. Veljkovic M, Pavlovic DR, Stojiljkovic N, Ilic S, Petrovic A, Jovanovic I, et al. Morphological and morphometric study of protective effect of green tea in gentamicin-induced nephrotoxicity in rats. *Life Sci*. 2016; 147: 85-91.

31. Siddiqi A, Hasan SK, Nafees S, Rashid S, Saidullah B, Sultana S. Chemopreventive efficacy of hesperidin against chemically induced nephrotoxicity and renal carcinogenesis via amelioration of oxidative stress and modulation of multiple molecular pathways. *Exp Mol Pathol*. 2015; 99(3): 641-653.
32. Gotoh N, Yan Q, Du Z, Biemesderfer D, Kashgarian M, Mooseker MS, et al. Altered renal proximal tubular endocytosis and histology in mice lacking myosin-VI. *Cytoskeleton (Hoboken)*. 2010; 67(3): 178-192.
33. Ozcan A, Atakisi E, Karapehlivan M, Atakisi O, Cital M. Effect of L-carnitine on oxidative damage to liver, kidney and spleen induced by phenylhydrazine in mice. *J Appl Anim Res*. 2007; 32: 97-100.
34. Chung KY, Park JJ, Kim YS. The role of high-mobility group box-1 in renal ischemia and reperfusion injury and the effect of ethyl pyruvate. *Transplan Proceeds*. 2008; 40(7): 2136-2138.
35. Rizzo MR, Abbatecola AM, Barbieri M, Vietri MT, Cioffi M, Grella R, et al. Evidence for anti-inflammatory effects of combined administration of vitamin E and C in older persons with impaired fasting glucose: impact on insulin action. *J Am Coll Nutr*. 2008; 27(4): 505-511.
36. Hussein AM, Saleh HA. Effect of sodium selenite and vitamin E on the renal cortex in rats: an ultrastructure study. *Tissue & Cell*. 2014; 46(3): 170-177.
37. Sobouti B, Hooman N, Movahed M. The effect of vitamin E or vitamin A on the prevention of renal scarring in children with acute pyelonephritis. *Pediatr Nephrol (Berlin, Germany)*. 2013; 28(2): 277-283.
38. Soleimani MM, Tavakolyan Z. Stereological Study of the Effect of Vitamin E on Rat Kidney Tissue Treated with Para-Nonylphenol. *J Cell & Tissue*. 2012; 3(4): 297-306.
39. Karabulut-Bulan O, Bolkent S, Yanardag R, Bilgin-Sokmen B. The role of vitamin C, vitamin E, and selenium on cadmium-induced renal toxicity of rats. *Drug Chem Toxicol*. 2008; 31(4): 413-426.
40. Kelle I, Akkoc H, Tunik S, Nergiz Y, Erdinc M, Erdinc L. Protective effects of ethyl pyruvate in cisplatin-induced nephrotoxicity. *Biotechnol Equipm*. 2014; 28(4): 674-680.
41. Ju KD, Shin EK, Cho EJ, Yoon HB, Kim HS, Kim H, et al. Ethyl pyruvate ameliorates albuminuria and glomerular injury in the animal model of diabetic nephropathy. *Am J Physiol Renal*. 2012; 302(5): 606-613.

Protective Effects of Ethyl Pyruvate and Vitamin E Against Phenylhydrazine-Induced Nephrotoxicity in Mice

Anbara H^{*1}, Shahrooz R², Mozafari AA³, Malekinejad H⁴, Morovvati H⁵, Sheybani MT⁶, Saadati S⁷

1. PHD Student, Department of Comparative Histology & Embryology, Faculty of Veterinary Medicine, University of Tehran, Tehran, Iran, hojat.anbara@ut.ac.ir.

2. Professor, Department of Comparative Histology & Embryology, Faculty of Veterinary Medicine, Urmia University, Urmia, Iran.

3. PHD, Department of Comparative Histology & Embryology, Faculty of Veterinary Medicine, Tehran University, Tehran, Iran.

4. Professor, Department of Pharmacology & Toxicology, Faculty of Veterinary Medicine, Urmia University, Urmia, Iran.

5. Professor, Department of Comparative Histology & Embryology, Faculty of Veterinary Medicine, Urmia University, Urmia, Iran.

6. Associate Professor, Department of Comparative Histology & Embryology, Faculty of Veterinary Medicine, Urmia University, Urmia, Iran.

7. Doctor of Veterinary Medicine, Faculty of Veterinary Medicine, Tehran University, Tehran, Iran.

Received: 21 Jun 2018 **Accepted:** 10 March 2018

Abstract

Background : Phenylhydrazine (PHZ) as a well-known hemolytic compound causes toxicity in different tissues. The present study aimed to evaluate the probable protective effects of ethyl pyruvate (EP) and vitamin E (vit E) against the damage caused by PHZ in mice kidney.

Materials and Methods: The adult male mice were divided into eight groups, with 8 mice in each group. The control group received normal saline (0.1ml/day, IP). The second group received PHZ (60mg/kg/48h, IP). The third group received PHZ along with vitamin E (100mg/kg/day, IP). The fourth group received ethyl pyruvate (40mg/kg/day, orally) along with PHZ, and the fifth group received vitamin E and ethyl pyruvate at the same dose as the previous groups, along with PHZ. The sixth group received vitamin E, the seventh group received ethyl pyruvate and the eighth group received vitamin E and ethyl pyruvate, with the same doses as previous groups, without the PHZ. After 35 days of treatment, serum and kidney tissue were sampled for serological, histological and histomorphometrical study.

Results: PHZ treatment caused a significant elevation ($P<0.05$) in the serum concentration of malondealdehyde, creatinine, urea and decreased serum level of total antioxidant capacity and albumin. Moreover, PHZ significantly ($P<0.05$) increased the luminal diameter of the proximal convoluted tubule and decreased ($P<0.05$) their epithelial cells height. Administration of vitamin E and ethyl pyruvate significantly improved the observed changes in these parameters.

Conclusion: It seems that EP and vit E, as free radical inhibitors, decreased the kidney toxicity induced by PHZ in mice.

Keywords: Ethyl pyruvate, Vitamin E, Phenylhydrazine, Kidney, Mice.

***Citation:** Anbara H, Shahrooz R, Mozafari AA, Malekinejad H, Morovvati H, Sheybani MT, Saadati S. Protective Effects of Ethyl Pyruvate and Vitamin E Against Phenylhydrazine-Induced Nephrotoxicity in Mice. *Yafte*. 2018; 20(1):52-67.