تاثیر حاد ضربه‌های وارد بر سر ناشی از یک مسابقه بوکس آماتور بر نوار مغزی (EEG)

کیوان شعبانی‌مقدم[۱]، مسعود رحمتی[۲]، دکتر فرزاد ناظم[۳]، دکتر علی‌اکبر رضایی[۴]، رحیم میرنصوری[۵]

۱-عضو هیات علمی دانشگاه رازی کرمانشاه
۲- دانشجوی دکترای فیزیولوژی ورزش دانشگاه تربیت مدرس
۳- استادیار، دانشگاه بوعلی سینا همدان
۴- متخصص مغز و اعصاب و عضو هیئت علمی دانشگاه علوم پزشکی همدان
۵- استادیار،گروه تربیت بدنی دانشگاه لرستان

یافته / دوره سیزدهم / شماره ۱ / بهار ۹۰ / مسلسل ۴۷

چکیده

دریافت مقاله: ۸۹/۱۲/۱ ، پذیرش مقاله: ۹۰/۱/۲۱

* **مقدمه:** ضربه‌های وارد بر سر می‌توانند موجب اثرات حادی بر سیستم عصبی شوند. ازاین‌رو، در مجامع پزشکی‌ورزشی، گروهی بوکس را همراه با عوارض جسمانی و عصب‌شناختی می‌دانند. اما، عده‌ای نیز معتقدند که پیامدهای جانبی این ورزش بیش از سایر ورزش‌ها نیست. بر این اساس، پژوهش حاضر با هدف بررسی تأثیر حاد ضربه‌های وارد برسر ناشی از یک مسابقه بوکس آماتور بر نوار مغزی، انجام شد.

* **مواد و روش‌ها:** آزمودنی‌ها در دو گروه ۲۰ نفره قرار گرفتند: گروه اول(گروه تجربی): از ۱۱۰ بوکسور آماتور و گروه دوم(گروه کنترل): از ۲۳۰ کشتی‌گیر شهرستان همدان. برای درک اختلال مغزی، از روش مصاحبه بوسیله پزشک استفاده گردید. سپس قبل و ۳۰ تا ۴۵ دقیقه پس از انجام مسابقه از آزمودنی‌ها نوار مغزی بعمل آمد.

* **یافته‌ها:** میان نوار مغزی بوکسورها و کشتی‌گیران تفاوت معنی‌داری مشاهده گردید($p=۰/۰۰۰$). به طوری‌که پس از انجام یک نوبت مسابقه بوکس، ۸ مورد نوار مغزی غیرطبیعی در بوکسورها مشاهده شد، حال آن‌که تمامی نوارهای مغزی گروه کنترل (کشتی‌گیران) طبیعی بود.

* **بحث و نتیجه‌گیری:** بنظر می‌رسد که ماهیت ضربه به سر در ورزش بوکس، موجب اختلال در جریانات الکتریکی بافت مغز می‌شود. این تنش که با آسیب‌های حاد مغزی ملایم همراه است و در ترسیم الکتروآنسفالوگرافی بوکسورها به چشم می‌خورد، خطرناک بوده و می‌تواند زمینه بروز عارضه‌های بعدی را فراهم کند.

* **واژه‌های کلیدی:** نوار مغزی، بوکسور آماتور، تأثیر حاد ضربه‌های وارد برسر.

آدرس مکاتبه: قم، خیابان آذر، خیابان روحانی، کوچه روحانی ۱۳، پلاک ۲۲
پست الکترونیک: k1.shabani @gmail.com

[Downloaded from yafte.lums.ac.ir on 2025-12-15]

مقدمه

در میان ارگان‌های مختلف بدن انسان که در طول انجام فعالیت بدنی می‌تواند در معرض آسیب‌دیدگی قرار گیرند، با توجه به نقش حیاتی مغز در فعالیت‌های ذهنی و جسمانی، آسیب به این ارگان به عنوان وخیم‌ترین آسیب جسمانی قلمداد می‌شود. زیرا هرگونه آسیب مزمن یا در واقع غیرقابل برگشت به این ارگان حیاتی، به طور ویژه موضوع مهمی به شمار می‌رود (۱).

در بوکس پیروزی در سطح آماتور و حرفه‌ای، با امکان آسیب جسمانی حریف همراه است که توسط ضربات هدفمند و مکرر به بدن و به طور عمده بر سر حریف، روی می‌دهد (۲). این ضربات اغلب منجر به ایجاد آسیب‌های خفیف مغزی می‌گردند و در دراز مدت می‌توانند اثرات غیرقابل جبرانی بر سیستم عصبی بر جای نهند (۳). این موضوع باعث شده تا گروهی در مجامع ورزشی و پزشکی، بوکس را ورزشی همراه با عوارض جسمانی و عصب شناختی بدانند. اما عده‌ای نیز معتقدند که پیامدهای جانبی این ورزش بیش از سایر ورزش‌ها نیست (۱).

ورزش‌های پرخطر با امکان رخداد ضربه به سر و آسیب‌های مغزی عبارتند از: بوکس، فوتبال، هاکی روی یخ و کشتی، که در بوکس میزان بروز ضربه مغزی و صدمات به سر بیش از هر ورزش دیگر گزارش شده است (۴). عوامل خطر ساز وابسته به آسیب‌های مغزی در ورزش بوکس بستگی به سابقه، سن، تعداد ضربات دریافت شده، عملکرد ضعیف ورزشی و تعداد مبارزات بوکسور دارد. این آسیب‌ها تجمع توالی‌های طولانی مدت و تکراری ضربات مغزی خفیف ناشی از ضربه هستند و به طور موثر در بوکس حرفه‌ای رخ می‌دهند(۵). اما چنانچه بوکسورهای آماتور در دوران طولانی‌تری در معرض ضربات مغزی قرار گیرند، دچار آسیب‌های مغزی می‌شوند.

به طور کلی، تمایل به آتروفی مغزی در بوکسورها هست که بیشتر در ناحیه عمقی و پیش بطنی مغز رخ می‌دهد تا قشر مخ، که به احتمال زیاد به دلیل اصابت ضربه‌های مشت به سر است تا تنها افزایش سن (۶).

پیشینه‌های علمی پیرامون بوکس حرفه‌ای دلالت بر خطرات جدی در بروز آسیب حاد و مزمن مغزی دارد، اما پیامدهای آسیب مغزی در بوکس آماتور چندان روشن نیست (۷و۸). پیشینه‌های در دسترس پیرامون سنجش عملکرد بافت مغز بوکسورها به روش‌های EEG، CT اسکن و جنبه‌های روانشناختی، چندان همسو نبوده و عواملی مانند حجم نمونه، محدودیت‌های تکنیکی، سابقه ورزش و کاربرد شیوه آماری در ناهمگونی نتایج نقش دارند(۲). علاوه بر این، توافق کلی در این مطالعات درباره میزان شیوع آسیب‌ها به چشم نمی‌خورد. این دست تحقیقات روی بوکسورهای فعال و بازنشسته و کشتی‌گیران انجام گرفته است. برخی از این مطالعات بیان کرده‌اند آسیب‌های ضربات سر در کشتی مانند ضربات بوکس جدی نیست (۹).

اما، عده‌ای دیگر میزان آسیب‌های مغزی در بوکس و کشتی را یکسان عنوان کرده‌اند(۱۰). هاگلند و اریکسون (۲) آسیب مغزی احتمالی بوکسورهای آماتور را با گروه کنترل متشکل از ورزشکاران دوومیدانی و فوتبال، مورد بررسی قرار دادند، که تفاوت طبیعی بودن EEGدر ۳۲ درصد بوکسورها نسبت به ۲۰ درصد فوتبالیست‌ها و۱۲ درصد دوومیدانی‌کاران یافت شد، اما این تفاوت معنی‌دار نبود. با این حال هیچگونه یافته EEG غیرطبیعی شدید نیز مشاهده نشد. اریک و همکاران (۱۱) نیز نشان دادند که شرکت در بوکس آماتور با وجود استفاده از کلاه محافظ موجب کاهش عملکرد نوروسایکولوژیک می‌شود و این اختلال با عارضه‌های شناختی ناشی از ضربه‌های مغزی مشابه است.

در ضربه مغزی تصویرهای CT اسکن و MRI ظاهرا طبیعی است (۱۲). از سوی دیگر، مطالعات رادیولوژیک مانند (PEG) [1] و

1. Pneumo Electro Encephalography

[Downloaded from yafte.lums.ac.ir on 2025-12-15]

CT اسکن برای بررسی آسیب‌های ساختاری سیستم عصبی به کار برده می‌شود، با این وجود تغییر کارکرد روانشناختی به مقدار زیادی به EEG بستگی دارد (۱۳). به طور کلی، شیوع آسیب‌های حاد مغزی در ورزش بوکس، نیز مسأله‌ای ابهام برانگیز است و شناسایی طبیعت و میزان تکرار این آسیب‌ها برای تجهیز این ورزش به وسایل محافظتی ویژه ضروری به نظر می‌رسد. پیش نیاز این موضوع، تعریف دامنه و نوع آسیب‌هایی است که در این ورزش به چشم می‌خورد(۱۰). از این رو تحقیق حاضر، با هدف تعیین تأثیر حاد ضربه‌های وارد برسر ناشی از یک مسابقه بوکس آماتور بر نوار مغزی، در مقایسه با یک مسابقه کشتی انجام شد.

مواد و روش‌ها

روش این پژوهش تجربی، از نوع پیش‌آزمون پس‌آزمون با گروه کنترل است، کهEEG مغزی بوکسورهای آماتور مورد بررسی قرار می‌گیرد. این افراد هیچ‌گونه پیشینه بیماری قلبی تنفسی، اختلالات عصبی و ضربه مغزی، و نیز کمبود خواب تا سه روز قبل از انجام آزمایشات نداشتند. برای درک اختلال مغزی، از روش مصاحبه با پزشک استفاده گردید. جامعه آماری شامل دو گروه بودند که به روش تصادفی انتخاب شدند. گروه اول ۲۰ نفر از ۱۱۰ بوکسور آماتور شهرستان همدان(گروه تجربی)بود، که به طور مستقیم حداقل چهار سال در معرض ضربات سر قرار داشتند. گروه دوم ۲۰ نفر از ۲۳۰ کشتی‌گیر شهرستان همدان بودند که غیرمستقیم در ظرف چهار سال پیاپی در معرض ضربات غیرمستقیم سر قرار داشتند که به عنوان گروه شاهد بودند. گروه‌های تحقیق رضایت‌نامه پزشکی را برای انجام آزمایشات بالینی تکمیل کردند و از کیفیت نتایج نیزآگاه شدند. تمامی مراحل پژوهش، با نظارت کمیته اخلاق دانشگاه تربیت مدرس انجام گردید.

با استناد به تحقیق تسوایر و استورلی (۱۴) EEG ها در صورتی به عنوان غیرطبیعی در نظر گرفته می‌شدند که اپیزود مرکزی آنان ۴ تا ۷ هرتز بوده و یا فعالیت پیش‌زمینه زیر ۸ هرتز داشتند. در مرحله پیش‌آزمون در مرکز EEG بیمارستان سینای همدان، نوار مغزی آزمودنی‌ها مورد ثبت قرار می‌گرفت. در مرحله بعد (Posttest) آزمودنی‌های گروه آزمایش اقدام به انجام یک نوبت مسابقه ۴ راندی بوکس کرده و گروه کنترل نیز در۴ زمان دو دقیقه‌ای با حریفان در شرایط مشابه مسابقه کشتی می‌گرفتند. حدود ۳۰ دقیقه پس از انجام مسابقه، افراد برای ثبت نوار مغزی، در بیمارستان حضور می‌یافتند. به منظور تجزیه و تحلیل داده‌ها از آمار توصیفی در محاسبه میانگین و انحراف استاندارد در گروه‌ها استفاده شد. همچنین آزمون X^2 برای مقایسه EEG گروه‌های حاضر در تحقیق مورد استفاده قرار گرفت. سطح معنی‌دار $p<۰/۰۵$ در نظر گرفته شد.

یافته‌ها

ابتدا ویژگی‌های آنتروپومتری آزمودنی‌ها بررسی شدند. اطلاعات فیزیکی آزمودنی‌ها شامل میانگین قد، وزن و سن این افراد در جدول شماره یک آمده است. ۸ مورد EEG غیر نرمال نیز در بوکسورها پس از انجام مسابقات گزارش شد، حال آنکه EEG غیرنرمالی در کشتی‌گیران مشاهده نشد. به عبارت دیگر ۴۰٪ بوکسورها دارای نتایج غیرنرمال بودند. نتایج آزمون آماری نشان داد این اختلاف معنی‌دار است (P=۰/۰۰۱).

جدول شماره ۱_اطلاعات توصیفی آزمودنی‌ها (M±SD) و یافته‌های EEG

ورزشکاران / ویژگی	بوکسورها (۲۰ نفر)	کشتی‌گیران (۲۰ نفر)
سن (سال)	۲۳±۵/۳	۲۲± ۶/۷
قد (سانتی متر)	۱۶۵± ۱۴	۱۶۲± ۱۴
وزن (کیلو گرم)	۷۲± ۸/۶	۶۹± ۹/۲
EEG نرمال	۱۲مورد*	۲۰ مورد
EEG غیر نرمال	۸ مورد	ــــــ

* تفاوت بین دو گروه معنی‌دار است ($p<۰/۰۵$)

آهسته شدن امواج ، به ویژه در ناحیه قدامی گیجگاهی درشکل ۱ نشان داده شده است.

[Downloaded from yafte.lums.ac.ir on 2025-12-15]

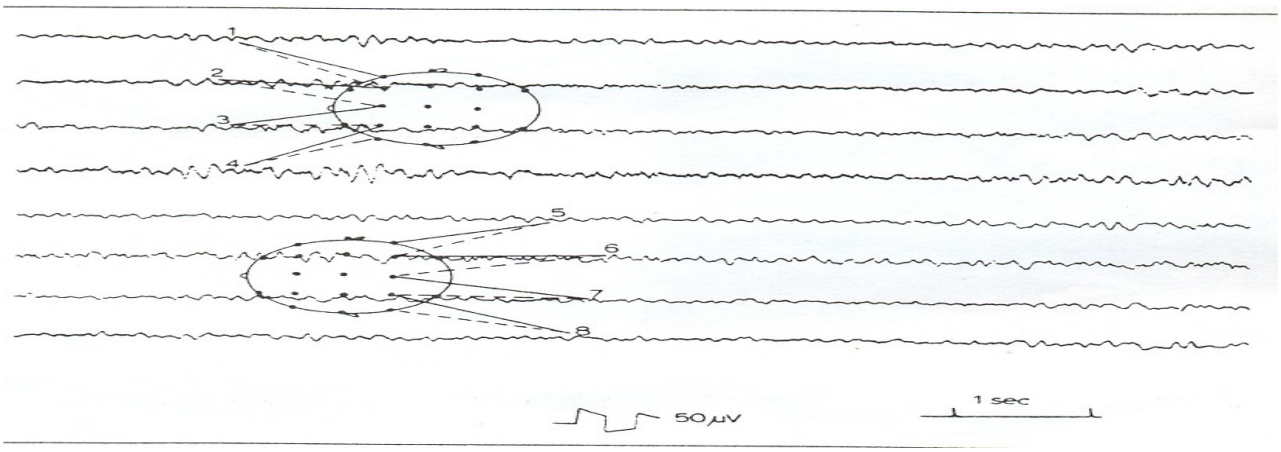

شکل۱- EEG غیر طبیعی یک بوکسور پس از مسابقه بوکس. آهسته شدن امواج، بویژه در ناحیه قدامی گیجگاهی آشکار شده است

بحث و نتیجه‌گیری

یافته‌های پژوهش حاضر نشان می‌دهد، میزان آسیب‌های حاد مغزی ورزش بوکس و کشتی بایکدیگر تفاوت معنی‌داری دارند. هدف ورزش نبایستی پیروزی به قیمت تخریب حریف باشد و اینگونه ورزش کردن، با منشور المپیک سازگار نیست. به طور کلی، رایج بودن آسیب‌های سر در بوکسورها تعجب‌آور نیست، زیرا هنگامی که یک بوکسور ضربه مستقیمی را در ناحیه سر دریافت می‌کند معادل ضربه‌ای است که یک چکش ۹ کیلوگرمی با سرعت ۳۲ کیلومتر در ساعت، بر جسم وارد می‌سازد (۱۵). بر طبق مطالعات نیز حدود ۳۵ درصد بوکسورها در طول مسابقه بیشتر از ۱۰ ضربه مستقیم در ناحیه سر دریافت می‌کنند (۱۶). ضربه به سر نیز می‌تواند سبب شکستگی استخوان‌های سر و صورت و آسیب بافت های مغزی شود. این ضربات می‌توانند منجر به آسیب سطح مغز، پارگی شبکه عصبی، جراحات، خونریزی و گاهی تولید لخته های بزرگ داخل مغز بشوند. درجه آسیب مغزی بر بوکسورها بستگی به حرفه‌ای یا آماتور بودن آنها دارد (۱۵).

لینکلن و همکارانش (۱۳) در بازنگری گزارش‌های علمی از سال ۱۹۶۹ تا ۱۹۹۶ با عنوان اینکه : آیا باید ورزش بوکس ممنوع شود؟ نتیجه‌گیری کردند که " شواهد بیانگر این نکته است که بوکس با آسیب مغزی ارتباط دارد و این یافته به روش‌های گوناگون آشکار شده است. همچنین شواهد علمی برای دفاع از بی‌خطر بودن بوکس در دست نیست"، که با نتایج تحقیق حاضر همسویی دارد. تشنج ناشی از ضربه مغزی در ورزش‌های پر برخورد چندان رایج نیست، اما رابطه‌ای معنی‌دار با آسیب های خفیف سر وجود دارد. معمولا این نوع تشنج ها در ظرف دو ثانیه پس از برخورد فیزیکی رخ داده، اما با آسیب ساختمان مغز همراه نیستند. سرنوشت آن بستگی به علت آسیب، موضع آن، شدت و دامنه نورولوژیک آن دارد (۱۷). فقدان آسیب ساختمانی یا ضایعه نوروسایکولوژیک طولانی مدت، نشان از طبیعت خوش‌خیم بودن آنها دارد. به جز ورزش بوکس، هیچگونه شواهدی مبنی بر خطرات دراز مدت ضربه‌های متوالی مغزی در دست نیست(۱۸).

هیل برونر و همکاران (۱۹) نیز از دیدگاه نوروسایکولوژیک، قبل و بعد از مسابقه ۳۷ بوکسور آماتور، نقایصی را گزارش کردند که با نتایج تحقیق حاضر همسویی دارد. پورتر و همکاران (۱۸) نیز در پیشینه‌های علمی نوروسایکولوژیک در ظرف ۹ سال گزارش کردند " که شواهدی حاکی از زیانبخش بودن بوکس از جنبه نوروسایکولوژیک در دست نیست"، که با نتایج تحقیق حاضر همسویی ندارد.

سازمان جراحی نورولوژی آمریکا ۹۰٪ بوکسورها را مبتلا به آسیب مغزی گزارش نموده است . بیانیه این سازمان در سال ۲۰۰۷

[Downloaded from yafte.lums.ac.ir on 2025-12-15]

در مورد ورزش بوکس بدین شرح است: " ضربه به سر در بوکس آماتور از علت‌های عمده بروز آسیب مغزی است". این سازمان در مطالعه‌ای (۱۶) نشانگرهای زیست شیمی را در مایع مغزی –نخاعی ۱۴ بوکسور آماتور به کار برد. به‌طوری‌که بوکسورها پس از یک نوبت مبارزه واقعی و سپس سه ماه ریکاوری مورد مطالعه قرار گرفتند. در این بررسی سطوح بالای مایع مغزی –نخاعی در نشانگرهای گلیال پس از انجام مسابقه بوکس که نشان دهنده آسیب مغزی بود، تا ۱۰ روز پس از مبارزه ۴ برابر گروه کنترل غیر ورزشکار بود. غلظت نشانگرها پس از سه ماه استراحت به سطح اولیه خود رسید و نتیجه‌گیری کردند که تکرار ضربات به سر آسیب بلقوه‌ای را برای سیستم عصب مرکزی دربر دارد، که با نتایج تحقیق حاضر همسویی دارد. باتلر، فورسیت و آدامز(۲۰) تاثیرات شناختی بوکس آماتور را با احتمال وجود این ژن در بوکسورها، از دیگر دلایلی است که به توجیه مشاهده نتایج ناهمگون در مطالعات بوکس می انجامد.

در پژوهش حاضر آهسته شدن ریتم زمینه‌ای امواج تتا تا زیر دامنه ۴ تا ۸ هرتز، به عنوان اختلالات EEG بوکسورها درنظر گرفته شد. انجمن بین المللی بوکس آماتور اظهار می‌دارد " تحقیقاتی که از EEG در بررسی عملکرد عصبی بوکسورها استفاده کرده اند آشکار می‌سازند که بیشترین مورد مشاهده شده، آهسته شدن ریتم زمینه‌ای امواج تتا تا زیر دامنه ۴ تا ۸ هرتز می‌باشد" (۱). این یافته با نتایج پژوهش حاضر نیز همخوانی دارد (شکل۱).

کریشکوا (۲۸) در برسی پنجاه بوکسور و با انجام آزمایش EEG ، ۳۰ درصدEEG ها را غیر نرمال گزارش نمود و این یافته با نتایج پژوهش حاضر نیز همخوانی دارد.

به طور کلی میتوان خاطرنشان کرد، یک نوبت مسابقه بوکس تاثیر چشمگیری بر روی نوار مغزی (EEG) بوکسورها دارد. بنابراین، ارزیابی نوروسایکولوژیک در شرایط پیش، بلافاصله پس از مسابقه و در طول دو سال بعد از مسابقه، هیچ گونه بد کارکردی نوروسایکولوژیک را گزارش نکردند. باتلر(۲۱) اظهار می‌دارد "مهمترین مشکل روش‌شناسی در مطالعات نوروسایکولوژی بوکس آماتور، حساسیت آزمون‌های به کار گرفته است". بنابراین، این موضوع به تبیین مشاهده نتایج ناهمگون در مطالعات نوروسایکولوژی می‌انجامد. از سویی، شواهد پژوهشی متقن نشان می‌دهند حضور ژن آپولیپوپروتئین E ε-4، از عوامل خطرزای توسعه بیماری آلزایمر است (۲۲ و۲۳). همچنین به نظر می‌رسد که وقوع آسیب‌های حاد مغزی برای افرادی که ناقل این ژن هستند، بیشتر و خطرناک‌تر باشد (۲۴ و ۲۵). ورزشکاران حامل این ژن در صورتی که دچار آسیب حاد مغزی شوند، احتمال ابتلا به آسیب‌های مغزی مزمن در آنها افزایش می‌یابد (۲۶ و ۲۷). بنابراین، به نظر می‌رسد که ماهیت ضربه به سر در ورزش بوکس، موجب اختلال در جریانات الکتریکی بافت مغز می‌شود و ممکن است بوکسورها بدلیل تروماهای مکرر وارده بر سر دچار تنش موقت در عملکرد نورولوژیک شوند. این تنش نیز که با آسیب‌های حاد مغزی ملایم همراه است، در ترسیم الکتروآنسفالوگرافی آنها بارز است، به‌طوری‌که فراوانی بیشتر نوار مغزی غیر نرمال در بوکسورها از عملکرد مغزی نامناسب آنها پس از انجام مسابقه حکایت دارد. این موضوع نیز احتمالا خطرناک بوده و می‌تواند زمینه را برای بروز عارضه های بعدی فراهم کند. بنابراین توصیه می‌شود آزمایشات نورولوژیکی بوکسورهای فعال بطور مکرر درطول دوره حرفه ورزشی آنها انجام شود تا در جهت همسویی با اهداف منشور المپیک و افزایش طول عمر ورزشی بوکسورهای آماتور گامی اساسی برداشته شود.

[Downloaded from yafte.lums.ac.ir on 2025-12-15]

References

1. Medical Commission of the International Amateur Boxing Association (AIBA). Medical handbook of amateur boxing. Fifth edition,2000.Internet:http://www.aiba.net/medical_handbook.html.
2. Haglund Y, Eriksson E. Does amateur boxing lead to chronic brain damage? A review of some recent investigations. Am J Sports Med. 1993; 21: 97-109.
3. Kemp PM, Houston AS, Macleod MA. Cerebral perfusion and psychometric testing in boxers and controls. .Eur J Nucl Med. 1994; 21(suppl):S33.
4. Rodriguez G, Vitali P, and Nobili F. Long term effects of boxing and judo choking techniques on brain function. Ital J Neurol Sci, 1998; 19(6): 367-72.
5. Cantu RC. Boxing and medicine. Second edition. Human kinetics pub,1995; pp: 25-35.
6. Jordan A, Barry D, Voy M, Robert O, Stone F, Jennifer K. Amateur boxing injuries at the US Olympic training center. The Phys and Sports Med. 1990; 18(2): 81-90.
7. National health and medical research council. Boxing Injuries. Australia, GPO box Pub. Third edition. 2000; PP: 8-25.
8. Ross A, Olson J, Buchanan P, Leary M, Stephen Mc and McCrory P. Boxing injuries :neuorologic, radiologic, and neoropsychologic evaluation, J of Sports Med. 1987; 6(1) :419-425.
9. Jarret GJ, Orwin JF, and Dick RW. Injuries in collegiate wrestling. American Journal of Sports Medicine. 1998; 26: 674-680.
10. Evangelos Pappas Boxing, wrestling, and martial arts related injuries treated in emergency departments in the United States, 2002-2005. Journal of Sports Science and Medicine. 2007; 6(CSSI-2), 58-61.
11. Erik J, Matser T. Acute traumatic brain injury in amateur boxing. J Physician and Sport Med. 2000; 28 (1): 78-92
12. Jako P. Safety measures in amateur boxing. International amateur Boxing Association (AIBA). http: //www. aiba. net/ medical_ handbook. html. 2000.
13. Lincoln S, Hugh B, Carol B. Could boxing be banned?. eBMJ، Sports Med. 1999;18:98-100.
14. Tsyvaer A, Storli T. Soccer injuries to the brain :a neurologic and electroencephalographic study of active football players. Am J Sports Med. 1992;17: 573-577.
15. Gregory Smith MD, Philip E. Veenhuis MD, Robert E. Meyer A. Traumatic Brain Injury. NCMJ . 2001; 62 (6): 328-340.
16. American Academy of Neurology's. 59th Anualn Meeting in Boston. http://www.ama-ssn.org/ama/pub/article/2036-2316.html. 2007.
17. Broglio SP. No acute changes in postural control after soccer heading. Br J Sports Med. 2004; 38:561-567.
18. Porter M, O'Brien M. Incidence and severity of injuries resulting from amateur boxing in Ireland. Clin Sport Med. 2001: 6 (2): 97-101.
19. Heilbronner R, Henry G, Carson I, Brewer M. Neuoropsychologic test performance in amateur boxers. Am J Sports Med. 1991;19:376-380.
20. Butler R, Forsythe W, Beverly D, Adams L. A prospective controlled investigation of the

[Downloaded from yafte.lums.ac.ir on 2025-12-15]

cognitive effects of amateur boxing. J Neurology, Neurosurgery and Psychiatry. 1993: 56: 1055-1061.

21. Butler RJ. Neuropsychological investigation of amateur boxers. British J of Sports Med. 1994; 28: 187-190.
22. Ashford JW, and Mortimer JA. Non-familial Alzheimer's disease is mainly due to genetic factors. J Alzheimers Dis. 2002; 4:169-177.
23. Bennett DA, Barry D, Voy M, Robert O, Stone F. Apolipoprotein E epsilon4: pathology and the clinical expression of Alzheimer's disease. J Neurology. 2003; 60: 246-252.
24. Horsburgh K, Cantu R, Bailes J, Bennett E. Increased neuronal damage and apoE immunoreactivity in human apolipoprotein E, E4 isoform-specific, transgenic mice after global cerebral ischaemia. Eur J Neurosci, 2000; 12: 4309-4317.
25. Teasdale GM, Forsythe W, Beverly D. Association of apolipoprotein E polymorphism with outcome after head injury. J Neurology. 1997; 350: 1069-1071.
26. Caulfield TA. The law, adolescents, and the APOE epsilon 4 genotype: a view from Canada. J Genet. 1999; 3: 107-113.
27. McCrory P. Boxing and the brain. Revisiting chronic traumatic encephalopathy. Br J Sports Med. 2002; 36:12-18.
28. Krejcova H, Cerny R. Vestibular abnormalities in encephalopathia pugilistica. Acta otolaryngol (suppl). 1989; 468:209-210.

[Downloaded from yafte.lums.ac.ir on 2025-12-15]

This document was created with Win2PDF available at http://www.daneprairie.com.
The unregistered version of Win2PDF is for evaluation or non-commercial use only.

[Downloaded from yafte.lums.ac.ir on 2025-12-15]