

## بررسی آلودگی باکتریال کیست های هیداتیک حیوانی و تعیین نوع باکتری های مولد عفونت در حیوانات ذبح شده در کشتارگاه های همدان و بروجرد سال 1385

محمد فلاح<sup>1</sup>، عبدالله کاوند<sup>2</sup>، رسول یوسفی مشعوف<sup>3</sup>

1- استاده، گروه انگل شناسی، دانشکده پزشکی، دانشگاه علوم پزشکی همدان

2- کارشناس ارشد انگل شناسی، سازمان تامین اجتماعی بروجرد

3- دانشیار، گروه میکروبیولوژی، دانشکده پزشکی، دانشگاه علوم پزشکی همدان

یافته / دوره دهم / شماره 3 / پاییز 87 / مسلسل 37

### چکیده

دریافت مقاله: 87/4/14، پذیرش مقاله: 87/6/8

**مقدمه:** کیست هیداتیک مرحله لاروی انگل اکینووکوکوس گرانولوزوس است که در امعاء و احشاء حیوانات و انسان ایجاد می گردد. گاهی نفوذ باکتری ها بدرون مایع کیست به دلایل نامعلوم، منجر به عفونی شدن آنها و مانع از تولید لارو یا پروتواسکولکس می شود و کیست عقیم می گردد. در این مطالعه میزان آلودگی باکتریال و انواع باکتری های مولد عفونت در کیست های هیداتیک دامی در کشتارگاه های همدان و بروجرد مورد مطالعه و مقایسه قرار گرفته است.

**مواد و روش ها:** با مراجعه به کشتارگاه های همدان و بروجرد تعداد 5709 راس دام از نظر وجود کیست بررسی شدند. در دامهای آلوده، عضو مبتلا، تعداد کیست، اندازه آن، باروری یا عقیم بودن آن، وجود آلودگی باکتریال در کیست و... مشخص شد. مقداری از مایع هیداتیک در محیط های مناسب کشت باکتری کشت داده شد و باکتری های ایزوله شده با روش های بیوشیمیایی تعیین هویت گردیدند.

**یافته ها:** میزان آلودگی به کیست هیداتیک در دامهای همدان 6/5% و در دامهای بروجرد 7% بود. در دامهای همدان تنها 20% کیست ها بارور و در دامهای بروجرد 32% کیست ها بارور بودند. در همدان 74% و در بروجرد 62% کیست ها عفونی بودند. باکتری های جدا شده از کیست های عفونی همدان و بروجرد تقریباً مشابه و شامل اشرشیا کلی، کلبسیلا، پروتئوس، انتروباکتر، استافیلوکوک طلائی و استافیلوکوک های غیر همولیتیک، سودوموناس و ادواردسیلا بود. در همدان 81% باکتری ها مولد توکسین (از نوع اگزوتوکسین و یا اندوتوکسین) بودند و در 19% بدلیل اینکه گونه آنها تشخیص داده نشد در مورد توکسینوزن بودن آنها اظهار نظر نگردید و در بروجرد ارقام فوق به ترتیب 93% و 7% بود.

**بحث و نتیجه گیری:** این مطالعه نشان داد که میزان آلودگی دامهای کشتاری به کیست هیداتیک در همدان و بروجرد تفاوت معنی داری با هم ندارد. درصد بسیار بالایی از کیست ها در هر دو شهرستان آلوده به باکتری هستند که نوع غالب باکتری ایجاد کننده عفونت در کیست ها در هر دو شهرستان اشرشیا کلی و کلبسیلا می باشد.

**کلید واژه ها:** کیست هیداتیک، دام، آلودگی باکتریایی، همدان، بروجرد

آدرس مکاتبه: همدان، روبروی بوستان مردم، دانشگاه علوم پزشکی، دانشکده پزشکی، گروه انگل شناسی

پست الکترونیک: mohfall@yahoo.com

## مقدمه

کیست هیداتیک مرحله لاروی انگل اکینوкокوس گرانولوزوس است که در امعاء و احشاء حیوانات و انسان ایجاد می گردد. کرم بالغ ساکن روده گوشتخواران بویژه سگ سانان است و تخم های پخش شده انگل توسط مدفوع سگ، در محیط پراکنده شده و انسان و حیوانات علفخوار و همه چیزخوار با خوردن آن آلوده می شوند و مرحله لاروی یا متاستد در بدن آنها بوجود می آید که به آن "کیست هیداتیک" گفته می شود (1).

تنها روش درمان بیماری در انسان حذف بافت های آلوده با روش جراحی و استفاده از داروهای ضد انگل براساس اندازه لارو می باشد. از طرفی در اعمال جراحی یک مسئله مهم احتمال باقی ماندن بقایایی از کیست و یا پاره شدن کیست و بیرون ریختن پروتواسکولکس ها و انتشار آنها در بدن و ایجاد کیست های متعدد ثانویه در ارگانهای مختلف بیمار خواهد بود (2).

از این رو هرگونه آسیبیره و دستکاری کیست منع شده و در حین جراحی روش های مختلفی برای از بین بردن پروتواسکولکس ها و جلوگیری از خطر نشت آنها پیشنهاد شده است. بنابراین یافتن راه هایی که منجر به عقیم سازی کیست گردد هم می تواند احیانا مانع رشد و بزرگ تر شدن کیست و در نتیجه خطرات بالینی آن، که بطور عمده ناشی از رشد فزاینده آن می باشد، گردد و هم در حین عمل یا پاره شدن احتمالی یا آسیبیره ناآگاهانه کیست و پخش پروتواسکولکس مانع ایجاد کیست ثانویه بشود.

در بررسی های بعمل آمده در منابع و متون علمی در دنیا، متاسفانه در مطالعاتی که بر روی کیست های هیداتید انسانی و دامی انجام گرفته به عفونی بودن این کیست ها توجهی نشده و بجز موارد معدود، که اشاره خواهد شد، اطلاعات چندانی در این زمینه در دست نیست.

وجود دیواره نسبتا ضخیم و چند لایه در جدار کیست که توسط انگل و یا با واکنش میزبان تشکیل می گردد، نفوذ مایع مختلف را به درون کیست دشوار می سازد از این رو اغلب مایع هیداتیک از نظر باکتریولوژیک استریل است. با وجود این در مواردی مشاهده می شود که به علت نفوذ باکتری، مایع هیداتیک که محیط مناسبی برای رشد باکتری است، به سرعت عفونی شده و کیست از نظر پارازیتولوژیک عقیم می گردد. در مورد چگونگی و مکانیسم نفوذ باکتری به درون کیست ها نیز اطلاعات دقیقی در دست نیست. همچنین منشاء باکتری های وارد شده به کیست و نیز انواع غالب آنها نیز تاکنون بطور دقیق مشخص نشده است.

در یک مطالعه در شمال غربی کانادا و آلاسکا در سه کودک مبتلا به کیست هیداتید، در دو مورد کیست با یک پنومونی بینابینی همراه بود و به همین علت کیست ها قابل عمل جراحی نبودند که بتدریج پس از گذشت 6 ماه مشاهده شد پروتواسکولکس ها کاملا حذف شدند. و مورد سوم نیز با آیسره ریه همراه بود که بعد از 9 ماه مجددا مراجعه کرد واز آن هموفیلوس آنفلو آنزا جدا گردید (3). البته لازم به یادآوری است که واریانت هایی از اکینوкокوس س گرانولوزوس وجود دارند که خود بخود بهبود می یابند (4).

در گزارش دیگری به یک مورد آلودگی توام باکتری استرپتوکوکوس میلری و کیست هیداتید در یک شخص قبرسی مقیم بریتانیا اشاره شده است (5).

همچنین گزارشی از آلودگی کیستهای عفونی شده با باکتری یرسینا انترکولیتیکا (6) و سالمونلا تایفی در کیست ریوی یک دختر 12ساله در پاکستان وجود دارد (7). در یک مورد از گرفتاری مغز با کیست هیداتید، که 2-1درصد موارد آلودگی را به خود اختصاص می دهد، با کتری کلستردیوم راموزوم ایزوله گردیده است (8). در مورد دیگری در انگلستان

انواع باکتری های مولد عفونت در کیست هیداتیک حیوانی صورت گرفت.

### مواد و روشها

با مراجعه به کشتارگاه های همدان و بروجد تعداد 5709 راس دام (481 راس گاو، 2127 راس گوسفند و 251 راس بز در همدان و 553 راس گاو، 1944 راس گوسفند و 353 راس بز در بروجد) از نظر وجود کیست بررسی شدند. در دامهای آلوده، عضو مبتلا، تعداد کیست، اندازه آن، باروری یا عقیم بودن آن، وجود آلودگی باکتریال در کیست و... مشخص شد. در کیست های آلوده، پس از کشت مایع کیست در محیط کشت مناسب باکتری ها، نوع باکتری مولد عفونت جدا سازی شده و در آزمایشگاه نگهداری شد.

تعیین زنده بودن و درصد زنده بودن پروتواسکولکس ها با آسپیره کردن کل مایع کیست با سرنگ در شرایط استریل، با استفاده از رنگ آمیزی حیاتی و به روش آزمایش انحصاری ائوزین<sup>2</sup> و همچنین مشاهده حرکت سلولهای شعله ای مشخص می شد (1). در این روش پروتواسکولکس های مرده با توجه به اینکه نفوذپذیری انتخابی غشاء خود را از دست داده اند و رنگ در داخل آنها نفوذ می کند به رنگ قرمز در می آیند ولی سلولهای زنده بدلیل اینکه غشاء خاصیت نفوذ پذیری انتخابی خود را هنوز از دست نداده اند به رنگ ائوزین اجازه عبور نداده و بی رنگ دیده می شوند. همچنین در پروتواسکولکس های زنده سلولهای شعله ای دارای حرکات تقریباً واضحی میباشند. برای تعیین درصد زنده بودن پروتواسکولکس ها در حداقل 10 میدان میکروسکوپی با بزرگنمایی پایین (L.P.F)<sup>3</sup> در حداقل 1000 پروتواسکولکس شمارش شده، درصد زنده بودن<sup>4</sup> تعیین می شد.

دو بیمار با کیست هیداتید عفونی آلوده با هموفیلوس آنفلوانزا گزارش شده است هرچند منشا عفونت باکتریال و اهمیت آن نامشخص بوده است (9). در مطالعه ای که در طی یک دوره 4ساله (1981-1985) در دانشگاه پاتراس یونان انجام گرفت از 21 مورد آبسه های عفونی کبدی 10مورد آلودگی توام با اکینوкокوس داشتند (10).

در گزارشی از یک پیر مرد 81 ساله در ایتالیا که قبلاً چوپان بوده است و دچار عفونت عود شونده با باکتری اشیشیا کلی در پرده جنب شده بود در طی یک دوره 8 ماهه مشاهده شد که کیست های کبدی این شخص رشد شان کمتر شده است (11).

در مورد دیگری که در دانشکده پزشکی یوزانچ ییل<sup>1</sup> ترکیه انجام شد بعد از عمل جراحی و برداشت کیست های عفونی شده، بعد از پیگیری های انجام گرفته در طول یک سال، عفونتهای ثانویه با کیست هیداتید مشاهده نشد، که شاید بدلیل غیر بارور شدن کیستهای مذکور باشد (12). در مطالعه ای دیگر در ترکیه مشاهده شد که دانسیته مایع کیست هیداتید مادری، که بوسیله باکتری ها عفونی شده بود بالاتر از مایع کیست های دختر غیر عفونی است که شاید بدلیل ترشحات باکتری ها مانند اگزوتوکسین آنها باشد (13).

در مطالعه ای که بر روی دامهای کشتار شده در شهرستان همدان در سال 1377 صورت گرفت از نظر باروری کیست در دامهای آلوده 32/4 درصد دارای پروتواسکولکس و مابقی 67/6 درصد فاقد کیست بارور بودند. کیست هایی که عفونی شده بودند در دامهای آلوده 50/9 درصد بود (14). علیرغم برخی مطالعات و گزارشات پراکنده در مورد کیست های عفونی شده، هیچگونه مطالعه کاملی در مورد انواع باکتری های مولد عفونت در کیست های حیوانی و انسانی یافت نشد لذا این مطالعه به منظور بررسی میزان عفونت باکتری و تعیین

1. Yuzuncu Yil

3. Low Power Filed

2. Eosin Exclusive test

4. Viability

در بروجرد 62 راس از دامهای آلوده (32%) دارای کیست بارور بودند. فراوانی کیست بارور در گوسفند ها 35/71% (50 راس از 140 راس آلوده) و در گاوها 22/64% (12 راس از 53 راس آلوده) و در بز 0% بوده است.

در شهرستان همدان (74%) 137 مورد از کیست ها در دامهای آلوده عفونی بودند. ولی از 2% علیرغم عفونی بودن آنها هیچ باکتری جدا نگردید و 48 مورد (26%) غیر عفونی بود و درصد کیست های عفونی در گاوها بیشتر از دو نوع دیگر بود بطوریکه 85/71% (37 کیست) از کیست های جدا شده در گاوها عفونی بود، در گوسفند 69/28% (99 کیست) و در بز 33/3% (1 کیست) عفونی بودند. همچنین بیشترین عضو عفونی ریه با 66% آلودگی بوده است. در درجه دوم کبد با 21% و مواردی که آلودگی توام کبد و ریه مشاهده شد 13% بوده است. لازم به ذکر است که 46% از کیست های عفونی، آهکی بودند. و از 54% باقیمانده کیست های عفونی، 52% آنهایی اند که باکتریهای مختلف از آنها جدا شد و از 2% دیگر کیست های عفونی هیچ باکتری جدا نگردید. ضمنا بیشترین میزان آهکی شدن کیست های عفونی در گوسفند اتفاق افتاده است.

در بروجرد 122 مورد (62%) کیست ها در دامهای آلوده عفونی بوده و 74 مورد (38%) غیر عفونی بودند. در بروجرد بر خلاف همدان درصد کیست های عفونی در گوسفند بیشتر از دو نوع دیگر بود بطوری که 70% از کیست های جدا شده از گوسفندان عفونی بود، در حالی که در گاوها 43/4% و در بز 33/3% از کیست های جدا شده عفونی بوند. این در حالی است که در همدان بیشترین کیست های عفونی در گاوها دیده شد. در بروجرد بیشترین عضو عفونی کبد با 53% در درجه دوم ریه با 39% و مواردی که آلودگی توام کبد و ریه مشاهده شد 8% بوده است. در بروجرد 42% از کیست های عفونی آهکی شده بودند. و از 58% باقیمانده کیست های عفونی از 57% باکتریهای

همچنین از هر کیست در شرایط استریل مقداری از مایع هیداتیک در محیط کشت باکتری (آگار خوندار) کشت داده می شد و در کیست های عفونی پس از گذشت 24-48 ساعت از کشت مایع کیست، در صورت مشاهده رشد باکتری در هر یک از محیط های کشت، ابتدا اقدام به تهیه یک لام گرم می شد. با توجه به مورفولوژی باکتری که آیا کوکسی است یا باسیل، گرم مثبت است یا گرم منفی، اقدام به انجام تست های افتراقی از جمله کاتالاز، گواگولاز، اکسیداز، کشت بر روی محیط های کشت افتراقی از جمله TSI، اوره، SIM، سیمون سترات، MR، VP جهت شناسایی جنس و در صورت امکان گونه باکتری جدا شده می گردید. در ارتباط با باکتری های بیهوازی بدلیل سختی کار بر روی باکتریهای بیهوازی و نیاز به جارهای بیهوازی، در موارد مشکوکی که بر روی محیط های تایو گلیکولات رشد نموده بودند اقدام بیشتری مقدور نشد (15).

## یافته ها

در این تحقیق فراوانی آلودگی به کیست هیداتید در دامهای کشتاری همدان 185 مورد (6/5%) و در بروجرد 7% بود. در شهرستان همدان 131 راس از دامهای آلوده (70/8%) ریه آلوده به کیست بود و 35 راس (18/9%) کبد و 18 راس (9/7%) کبد و ریه آلودگی توام و یک مورد هم (0/5%) قلب آلودگی به کیست هیداتید داشته اند.

در شهرستان بروجرد 83 راس از دامهای آلوده (42/34%) ریه آلوده به کیست، 93 راس (46/93%) کبد و 21 راس (10/70%) کبد و ریه آلودگی توام به کیست هیداتید داشته اند. در همدان فقط 37 راس از دامها ی آلوده (20%) دارای کیست بارور بودند. فراوانی کیست بارور بر حسب نوع دام در همدان در گوسفند ها 21/4% (30 راس از 140 راس آلوده) و در گاوها 16/6% (7 راس از 42 راس آلوده) و در بز 0% بود.

در همدان جدا گردید و اشیریشیا کلی با شیوع 35/71% و جدا شدن از 25 مورد کیست عفونی همچنین کلبسیلا با شیوع 42/85% و جدا شدن از 30 مورد کیست عفونی بیشترین میزان شیوع را در میان باکتری های جدا شده را داشتند. ادواردسیلا تاردا با شیوع 1/4% و جدا شدن تنها از یک مورد کیست عفونی کمترین میزان شیوع را داشت (نمودار 2).

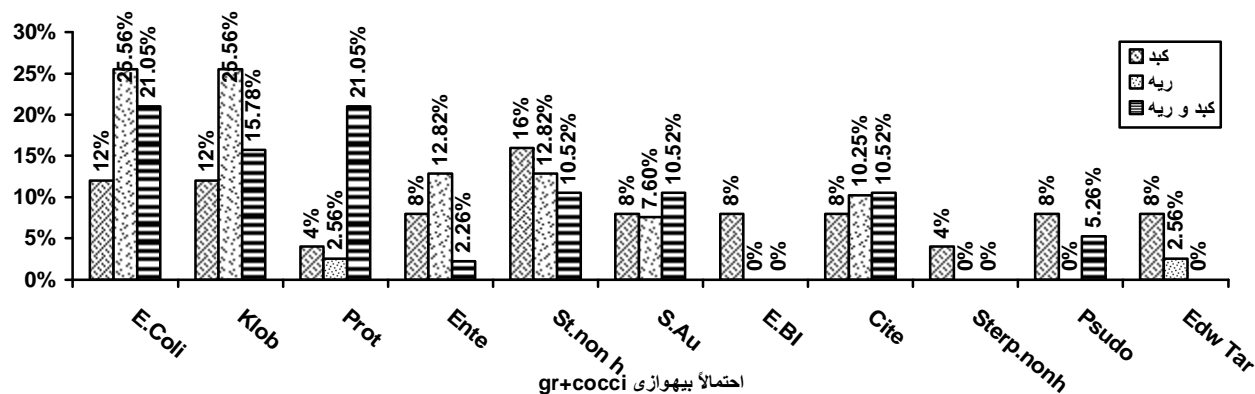
در شهرستان همدان در ارتباط با باکتری های جدا شده از کیست های عفونی 81% باکتری ها مولد توکسین (از نوع اگزوتوکسین و یا اندوتوکسین) بوده اند و 19% بدلیل اینکه گونه آنها تشخیص داده نشد در مورد توکسینوزن بودن آنها اظهار نظر نگردید. و در بروجرد 93% باکتری ها مولد توکسین (از نوع اگزوتوکسین و یا اندوتوکسین) بوده اند و 7% بدلیل اینکه گونه آنها تشخیص داده نشد در مورد توکسینوزن بودن آنها اظهار نظر نگردید.

در همدان 13% از کیست های غیرعفونی بارور بودند. صورتیکه در بروجرد 42% از کیست های غیرعفونی بارور بودند. همچنین تعداد پروتواسکولکس در کیست های غیر عفونی بارور در شهرستان های همدان و بروجرد در نمودار های شماره 3 و 4 نشان داده شده است.

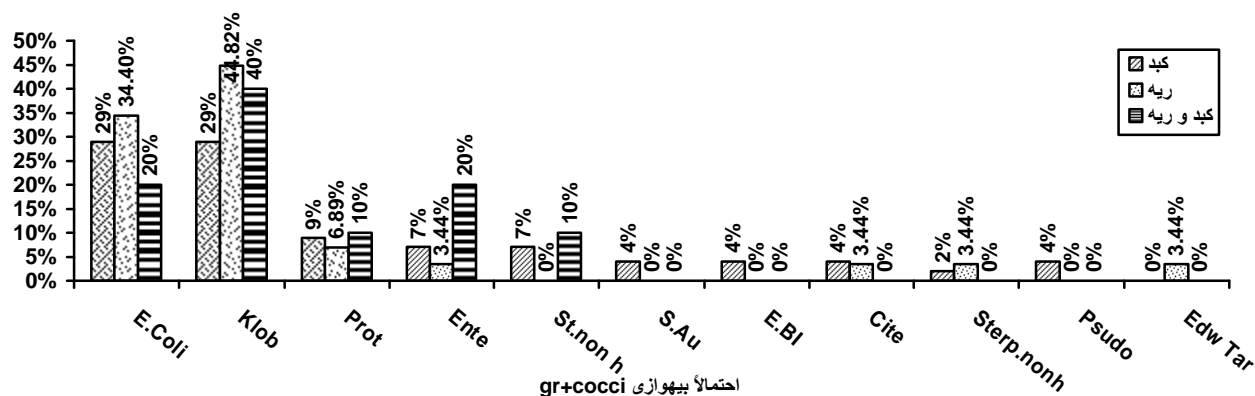
مختلف جدا شد و از 1% دیگر هیچ باکتری جدا نگردید. در بروجرد نیز بیشترین میزان آهکی شدن کیست های عفونی در گوسفند اتفاق افتاده است.

در دامهای همدان در 17% موارد از کیست های عفونی، بیش از یک نوع باکتری جدا شد و در 83% موارد تنها یک نوع باکتری جدا شد. باکتری های جدا شده از کیست های عفونی دامهای همدان شامل اشیریشیا کلی، کلبسیلا، پروتئوس، انتروباکتر، استافیلوکک طلائی و استافیلوکک غیرهمولیتیک، کوکسی های گرم مثبت احتمالا بیهوازی، اشیریشیا بلاتی، سیتروباکتر، استرپتوکوک های غیرهمولیتیک، سودوموناس و ادواردسیلا تاردا می باشند. اشیریشیا کلی با شیوع 23/94% و جدا شدن از 17 مورد کیست عفونی همچنین کلبسیلا با شیوع 22/53% و جدا شدن از 16 مورد کیست عفونی بیشترین میزان شیوع را در میان باکتری های جدا شده در همدان داشته اند. سیتروباکتر و ادواردسیلا تاردا با شیوع 1/4% و جدا شدن تنها از یک مورد کیست عفونی کمترین میزان شیوع را داشته اند (نمودار 1).

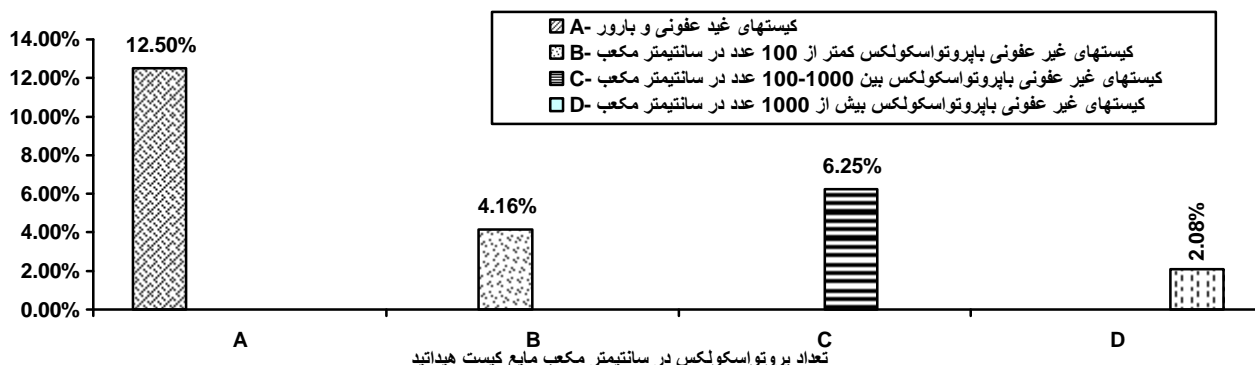
در بروجرد در 20% از کیست های عفونی بیش از یک نوع باکتری جدا شد. در بروجرد نیز تقریباً باکتری های جدا شده



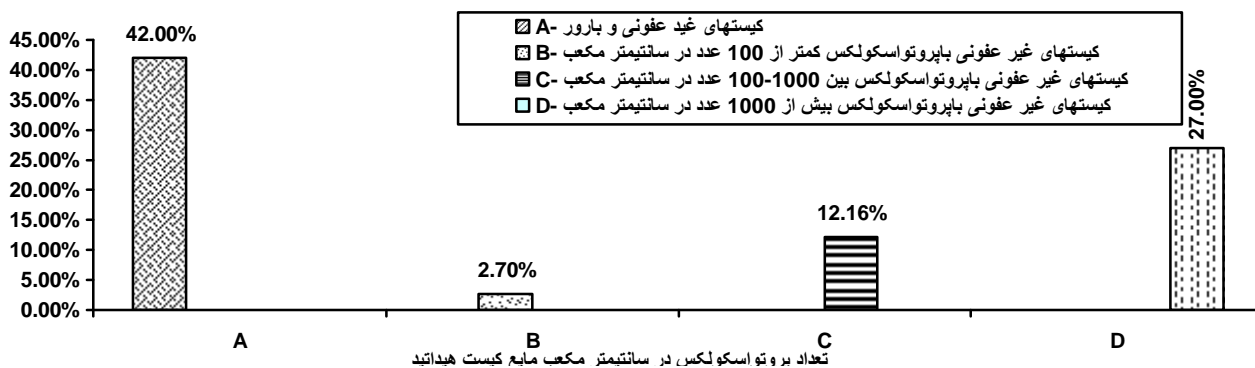
نمودار شماره 1- توزیع فراوانی باکتری های جدا شده برحسب ارگان های آلوده در همدان



نمودار شماره 2- توزیع فراوانی باکتری های جدا شده بر حسب ارگانهای آلوده در بروجرد



نمودار شماره 3- توزیع فراوانی پروتواسکولکس در کیست های غیر عفونی در همدان



نمودار شماره 4- توزیع فراوانی پروتواسکولکس در کیست های غیر عفونی در بروجرد

## بحث و نتیجه گیری

این مطالعه نشان داد میزان آلودگی دامها به کیست هیداتیک در همدان نسبت به سال 77 کاهش یافته است و بیشترین آلودگی در گاو و کمترین آن در بز مشاهده شد. ریه دامها در همدان نسبت به سایر ارگان ها آلودگی بیشتری داشتند در حالی که در مطالعات دیگران و گزارش های موجود کبد آلودگی بیشتری داشته است (1). در شهرستان بروجرد نیز آلودگی به کیست هیداتید نسبت به مطالعات قبلی کاهش چشمگیری داشته و در اینجا نیز بیشترین آلودگی در گاو و کمترین آن در بز دیده شد و در کبد دامها، آلودگی کمی بیشتر از ریه و سایر ارگانها وجود داشت.

در این مطالعه مشاهده گردید که کیست های کوچک و با قطر کمتر از یک سانتی متر اگر چه دارای مقدار کمی مایع هیداتید هستند اما هنوز پروتواسکولکس در آنها تولید نشده است. به عبارتی کیست های با قطر کمتر از یک سانتی متر استریل هستند و اگر زود کشف شوند برداشت آنها آسان تر است و بی خطر بوده و احتمال ایجاد کیست ثانویه را نخواهد داشت.

درصد کیست های بارور در همدان نسبت به مطالعه قبلی کاهش پیدا کرده است. درصد کیست های بارور در گوسفند در دو منطقه بیشتر از دو نوع دام دیگر بود.

درصد کیست های عفونی در شهرستان همدان بدون احتساب کیست های آهکی شده تقریباً نزدیک به مطالعه سال 1377 بود (14). در بروجرد نیز تقریباً درصد مشابهی بدست آمد. در همدان درصد کیست های عفونی در گاوها بیشتر از دو نوع دیگر بود در حالی که در بروجرد در گوسفند درصد کیست های عفونی بالاتر بوده است. از نظر عضو آلوده به کیستهای عفونی درصد آلودگی ریه در همدان با توجه به اینکه درصد آلودگی به کیست هیداتید هم بیشتر بود از درصد بالاتری برخوردار بود و در بروجرد بیشتر کیست های عفونی در کبد

مشاهده شد. بنابراین به نظر می رسد عفونی شدن کیست ها خیلی به محل کیست (عضو درگیر) و نوع دام ربطی نداشته باشد.

درصد کیست های آهکی شده در دو منطقه تقریباً نزدیک بهم بودند. بیشترین میزان آهکی شدن کیست های عفونی در هر دو منطقه در گوسفند، اتفاق افتاده است.

معمولاً به دنبال مرگ کیست چرک غلیظی فضای داخلی آنرا پر می کند و این چرک متعاقباً به شکل مواد کلسیفیه در می آید. در مطالعه حاضر بیشترین میزان آهکی شدن (کلسیفیکاسیون) در گوسفند دیده شده و با توجه به اینکه ذرات آهکی<sup>1</sup> باعث خنثی شدن سیستم کمپلمان می گردد (1) بنابراین ممکن است این افزایش با واکنش سیستم ایمنی گوسفند در ارتباط باشد.

با مقایسه نمودارهای شماره 1 و 2 به نظر می رسد اختلاف معنی داری بین جنس های مختلف باکتری های جدا شده از اعضای مختلف و جنس های مختلف باکتری های جدا شده در دو منطقه وجود ندارد ( $p < 0/05$ ).

همچنین در ارتباط با باکتری های جدا شده از کیست های عفونی در دو منطقه مورد تحقیق بنظر می رسد اکثریت آنها دارای منشا روده ای (انتریک) می باشند بنابراین، این فرض که آلودگی کیست ها به این باکتری ها توسط لارو خارج شده از تخم هنگام عبور از روده صورت می گیرد بیشتر تقویت میگردد. از طرفی جدار چند لایه کیست نیز به راحتی اجازه عبور به میکروب ها را نخواهد داد با وجودی که یک غشاء نیمه تراوا است و به بسیاری از مواد مورد نیاز لارو انگل (پروتواسکولکس) اجازه عبور می دهد. همچنین در صورت پذیرفتن این فرض این سؤال مطرح می گردد که با وجود بار میکروبی بالایی که روده دارد و همه تخمها و لاروهای شش قلابه از آنجا عبور می نمایند، چرا همه کیست ها عفونی نمی

این مطالعه نشان داد که درصد بسیار بالایی از کیست های هیداتیک حیوانی در هر دو شهرستان آلوده به باکتری هستند که نوع غالب باکتری آلوده کننده اشرشیا کلی و کلبسیلا می باشد. میزان آلودگی دامهای کشتاری به کیست هیداتیک در همدان و بروجرد تفاوت معنی داری باهم ندارد ( $p < 0/69$ ). میزان آلودگی دامها به کیست نسبت به گذشته کاهش نشان می دهد.

### تشکر و قدردانی

بدین وسیله از معاونت محترم پژوهشی دانشگاه علوم پزشکی همدان که بخشی از هزینه تحقیق را تقبل نمودند و کلیه کارشناسان و کارکنان محترم کشتارگاههای همدان و بروجرد که در گردآوری نمونه های این تحقیق همکاری نمودند، صمیمانه سپاسگزاری می شود.

شوند؟ سؤال دیگری که مطرح می شود این است که آیا باکتری هائی که از کیست ها جدا میشوند از ویژگی خاصی (مثل وجود برخی آنزیمهای لیز کننده بافت) برخوردارند؟ اینها سوالاتی است که لازم است محققین در مطالعات دیگر بدانها پاسخ دهند.

درصد کیست های غیرعفونی و نابارور (کیست های استریل) در گاوها بالاتر است که با گزارشات قبلی مطابقت دارد. در مورد کیست های هیداتید انسانی با توجه به اینکه اطلاعاتی در مورد میزان عفونی بودن آنها در دست نیست. این سوالات مطرح است که چند درصد کیست های هیداتید در انسان عفونی هستند و آیا نتایجی که در کیست های عفونی در دامها بدست آمده در انسان هم دیده می شود؟



## References

1. Thompson RCA. Biology and systematics of Echinococcus. In : Echinococcus and Hydatid Disease. Thompson RCA and Lymbery AJ (eds). C. A. B. International, Wallingford, UK, 1995: 1-37
2. Gabriel A. Kune: Hydatid Disease. Textbook of Surgery, Schwartz, 1998: 1624 -1605
3. Lamy AL, Cameron BH, LeBlanc JC, Culham JA, Balair GK, Taylor GP. Giant hydatid lung cysts in the Canadian northwest: outcome of conservative treatment in three children. J. Pediatr Surg. 1993; 28 (9): 1140-1143
4. Beaver PC, Jung RC. Molecular Variation in Echinococcus. Acta Tropica. 1984; 53: 291-305
5. Masterton RG, O Doherty MJ, Eykyn SJ. Streptococcus milleri infection of a hepatopulmonary hydatid cyst. Eur. J. Clin. Microbiol, 1987; 6 (4): 414-415
6. Agarwal R, Ayyagari A, Yadav VB, Prasad KN, Saraswad VA. Infection of hydatid cyst with Yersinia enterocolitica. Trans. R. Soc. Trop. Med. Hyg. 2000; 94 (4): 404
7. Aslam F, Bhaila I, Nadeem N, Fadoo Z. Salmonella typhi-infected lung hydatid cyst. Pediatr. infect. Dis. 2005; 24 (3):270-272
8. Turkoglu OF, Solaroglu I, Tun K, Beskonliki E, Taskin Y. Secondary infection of intracranial hydatid cyst with Clostridium ramosum. Childs Nerv. Cyst. 2005; 21 (11): 1004-1007
9. Blenkarn JJ, Bejamin IS, Blumgart LH. Bacterial infection of hepatic hydatid cysts with Hemophilus influenzae. J. Infect. 1987; 15 (2): 169 -171
10. Karavias D, Panagopoulos C, Vagianos C, Vagenas C, Rathosis S, Androulakis J. Infected echinococcal cyst. A common cause of pyogenic hepatic abscess. Ups J Med Sci. 1988; 93 (3): 289 - 296
11. Chang R, Higgins M, Dilision R, Hawasli A, Camaro LG, Khatib R. Infected hepatic Echinococcosus cyst preenting as recurrent Escherichia coli empyema. Ann. Thorac. Surg. 1993; 55 (3): 774-775
12. Kutay V, Ekim H, Yakut C. Infected myocardial cyst imitating left ventricular aneurysm. Cardiovasc Surg. 2003; 11 (3): 239-241
13. Ozdemir E. Infected primary hydatid cyst of retroperitoneum. Int. J. Urol. 1996; 3 (3): 237-239
14. Fallah M, Ghassemi M, Shahbazi Gh, Frequency of Hydatid cysts in domestic ruminants of Hamadan, west of Iran. Journal of Hamadan University of Medical Science. 2002; 9(4): 50-55
15. Jean F. Macfaddin: Biochemical tests for identification of medical bacteria. Vol I&II; Lippincott Williams and Wilkins, Philadelphia, 2002