گزارش یک مورد تومور نادر مجاری هوایی مقلد آسم به نام شوانوما

سید عباس طباطبائی[1]، سید مظفر هاشمی[2]، مجتبی احمدی نژاد[3]، وحید گوهریان[4]، امیرحسین داورپناه جزی [5]، سیاوش صحت[6]

1- دانشیار، گروه جراحی، بیمارستان الزهراء، دانشگاه علوم پزشکی اصفهان
2- استادیار، گروه جراحی، بیمارستان الزهراء، دانشگاه علوم پزشکی اصفهان
3- استادیار ، گروه جراحی توراکس، دانشکده پزشکی، دانشگاه علوم پزشکی لرستان
4- دستیار، گروه جراحی توراکس، بیمارستان الزهراء، دانشگاه علوم پزشکی اصفهان
5- دانشجوی پزشکی، ستاد پرورش استعدادهای درخشان، دانشگاه علوم پزشکی اصفهان
6- استاد، گروه جراحی، بیمارستان الزهراء، دانشگاه علوم پزشکی اصفهان

یافته / دوره یازدهم / شماره 1 / بهار 88 / مسلسل 39

چکیده

دریافت مقاله: 87/8/11، ***پذیرش مقاله***: 87/12/25

Ø **مقدمه:** شوانومای اولیه تراشه و برونش بسیار نادر می باشد و می تواند با انسداد راه هوایی سبب ایجاد علائم مشابه آسم گردد.

Ø **معرفی مورد:** خانم 17 ساله ای را معرفی می نماییم که با شوانومای برونش چپ به مدت یک سال با تشخیص اولیه آسم و آلرژی تحت درمان بود که با بررسی برونکوسکوپی تومور پایه دار برونش چپ مشخص گردید که در طی دم و باز دم از دهانه برونش بیرون می زد و باعث بسته شدن بیش از 80% داخل مجاری شده بود که تحت رزکسیون و برونکوپلاستی حفظ ریه قرار گرفت و تمامی علائم بیمار از بین رفت

Ø **بحث و نتیجه گیری:** پس باید دقت کنیم که تومورها حتی این تومور نادر نیز بایستی در تشخیص افتراقی بیمارانی که با علائم انسداد راه هوایی مراجعه می نمایند به خصوص در کودکان و جوانان وقتی به درمانهای معمول جواب نمی دهند مد نظر قرار گیرد.

Ø **واژه های کلیدی:** شوانوما، تومور، برونکوسکوپی، راه هوایی

آدرس مکاتبه: اصفهان، خیابان صفه، بیمارستان الزهراء، گروه جراحی
پست الکترونیک: davarpanah@edc.mui.ac.ir

[Downloaded from yafte.lums.ac.ir on 2026-11-25]

مقدمه

تومور تراشه بسیار نادر بوده و نسبت به تومورهای ریه 100 مرتبه شیوع کمتری دارد و تنها 2% تومورهای راه هوایی فوقانی را شامل می گردد (1). شایعترین تومورهای اولیه تراشه که بیش از $\frac{2}{3}$ آنها را شامل می شود ، اسکواموس سل کارسینوم و آدنوئید سیستیک کارسینوم می باشد(1). شیوع تومورهای خوش خیم تراشه بسیار کمتر از تومورهای بدخیم است. شوانوما تومور بی نهایت استثنایی و نادر در تراشه و برونش می باشد که تنها 2/2% تومورهای خوش خیم راه هوایی را شامل می گردد و در مقالات چاپ شده تنها 29 مورد از آن گزارش شده است. محدوده سنی درگیری تومور 71-14 سال ذکر شده و ترجیحاً مردان جوانتر از 50 سال را درگیر می کند (2). این تومور ها از سلولهای شوان منشاء گرفته و رشد بسیار آهسته ای دارند. این تومورها می توانند پایه پهن یا باریکی داشته باشند ولی اکثریت آنها پایه پهن دارند و برداشتن کامل آنها با برونکوسکوپ بسیار مشکل است (1).

تومورهای نروژنیک خوش خیم در ریه نیز یافت می شود .در یک مطالعه در ژاپن در سال 1993 بیست مورد در مجلات مرور شد که 14 مورد در ریه و تنها 6 مورد در برونش گزارش گردید (3) .

معرفی مورد

خانم 17 ساله که از حدود 1 سال قبل دچار سرفه های متعدد با خلط مختصر همراه با تنگی نفس گردیده بود، که در طی این مدت با تشخیص اولیه آسم و آلرژی تحت درمان متسع کننده های برونش قرار گرفته بود و به دلیل عدم پاسخ درمانی تحت بررسی های بیشتر قرار گرفت.

در معاینه ویزینگ به خصوص در سمت چپ همراه با کاهش صدای ریوی در سمت چپ بود. در CXR کاهش هوا در ریه چپ همراه با آتلکتازی داشت .در CT اسکن قفسه صدری انحراف قلب و مدیاستن به سمت چپ و آتلکتازی و نیز توده گرد به ابعاد 2×1 در ناف ریه چپ گزارش شد (شکل1و2).

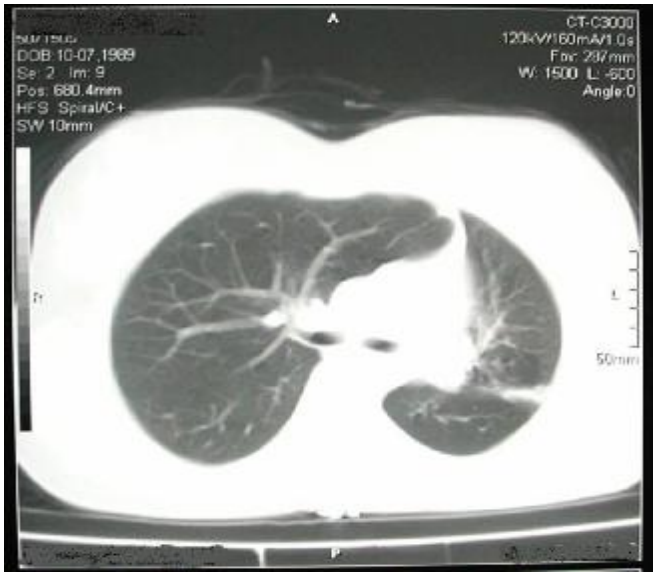



شکل1و2: CT اسکن قفسه صدری قبل و بعد از تزریق کنتراست که انحراف قلب و مدیاستن به سمت چپ و آتلکتازی و نیز توده گرد به ابعاد 2×1 در ناف ریه چپ را نشان میدهد.

[Downloaded from yafte.lums.ac.ir on 2026-11-25]

در اسپیرومتری انجام شده علائم انسدادی شدید راه هوایی با کاهش جریان هوا و افزایش مقاومت راه هوایی داشت .

در برونکوسکوپی قابل انعطاف توده خونریزی دهنده در ورودی برونش چپ گزارش گردید که در لاواژ انجام شده سلولهای التهابی با کلنی های قارچ یافت شد. در برونکوسکوپی غیر قابل انعطاف (rigid) تومور گل کلمی بسیار بزرگ در دهانه برونش چپ که باعث انسداد نزدیک به 80 تا 90% مجرا شده بود مشاهده شد.

بیمار تحت عمل جراحی توراکوتومی قرار گرفت که در بررسی حین عمل در ریه ها تومور وجود نداشت. در ناف ریه برونش آزاد شد که تومور بزرگی داخل مجرا وجود داشت که طول 3-2 سانتی متر از برونش را اشغال کرده بود که با حاشیه نیم سانتی متری برونش و تومور برداشته شد و پس از آزاد سازی ناف ریه ترمیم برونش و برونکوپلاستی صورت گرفت و ریه بیمار به صورت کامل حفظ شد (شکل 3).



شکل3: تومور بزرگ داخل برونش که به طور کامل برداشته شد.

در بررسی پاتولوژی و بافت شناسی سلولهای شوان با نمای فاسیکولر مشاهده شد که این سلولها دارای سیتوپلاسم ائوزینوفیل هسته های کشیده blunt ended serpentine می باشند و دو منطقه پر سلول (Antoni A) و کم سلول (Antoni B) توزیع شده اند . آثاری از میتوز و نکروز مشاهده نشد (شکل 4) و در رنگ آمیزی ایونوهیستو کمستری انجام شده سلولهای مذکور برای S 100 مثبت بودند (شکل5). در پیگیری و برونکوسکوپی 7 ماه بعد اثری از تومور مشاهده نشد و کلیه علائم بالینی بیمار از بین رفت .

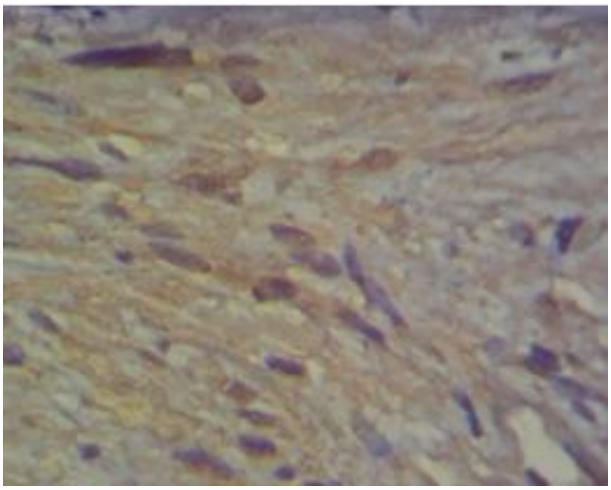

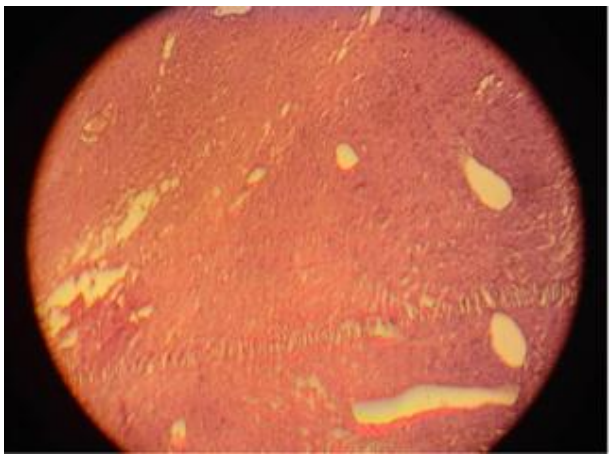

شکل 4و5: بررسی پاتولوژی توده سلولهای شوان با نمای فاسیکولر را نشان می دهد. سلولها دارای سیتوپلاسم ائوزینوفیل وهسته های کشیده blunt ended serpentine هستند. آثاری از میتوز و نکروز مشاهده نمی شود. در رنگ آمیزی ایونوهیستو کمستری انجام شده سلولهای مذکور برای S 100 مثبت شده اند.

[Downloaded from yafte.lums.ac.ir on 2026-11-25]

بحث و نتیجه گیری

شوانومای اولیه تراشه و برونش بسیار نادر است و تنها 2/2% تومورهای اولیه و خوش خیم راه هوایی را شامل می گردد(1). Desai و همکاران از سال 1945 تا 1995، 36 مورد تومور اولیه تراشه در کودکان تا بلوغ را گزارش کردند که تنها یک مورد آن شوانوما بود. Nighinit و همکاران 26 مورد نروژنیک تومور را در بین سالهای 1950 تا 2003 گزارش کردند که 23 مورد آنها شوانوما بوده است (5).

Masaki و همکاران در سال 2005 یک مورد دختر 9 ساله با شوانومای تراشه را معرفی نمودند که 73% مجاری تراشه را مسدود کرده بود (6). Dorfan و همکاران یک مورد شوانوما را در تراشه گردنی گزارش کردند که باعث مسدود شدن 90% مجرا شده بود و با برش گردنی و استرنوتومی نسبی آن را خارج نمودند (7). Kousei Takeda و همکاران در سال 2003 یک مورد شوانومای تراشه گردنی را که باعث انسداد نسبی راه هوایی شده بود با برش عرضی گردنی و با روش مشابه تراکئوستومی خارج نمودند (8) .

علائم این تومورها همان علائم انسداد راه های هوایی بزرگ است که شامل سرفه ، تنگی نفس و گاه دفع خلط خونی است و کاملا غیر اختصاصی می باشند به همین دلیل تشخیص آنها با چندین ماه تاخیر صورت می گیرد(1). در بزرگسالان تشخیص تومور با برونکوسکوپی بوده و MRI , CT فقط اندازه تومور را نشان می دهند(1). در اطفال بهترین راه تشخیص تومور CT اسکن ذکر شده چرا که نیازمند بی هوشی نمی باشد(6) در تجربه ما برونکوسکوپ سخت براحتی تومور را تشخیص می داد.

درمان استاندارد این تومور ها برداشتن تراشه و برونش با حاشیه سالم و آناستوموز اولیه می باشد .(1) چرا که این تومورها احتمال عود دارند . بدلیل اینکه اکثریت این تومورها قاعده پهنی دارند برداشتن آنها بروش برونکوسکوپی بسیار مشکل است(1). ما نیز تومور برونش چپ بیمار را با حاشیه سالم با حفظ ریه به صورت کامل خارج کردیم و پس از آزاد سازی کامل ناف ریه باز سازی برونش و برونکوپلاستی را انجام دادیم .

تومورهای مجاری فوقانی تنفسی هرچند نادر هستند اما تظاهرات آنها با بیماری های شایعی مثل آسم اشتباه می شود. لذا در حضور علائم انسدادی بایستی به فکر این توده ها هم بود شاید علت عدم پاسخ دهی به درمان های معمول وجود توده های تنگ کننده مجاری فوقانی تنفسی باشد. در اکثر موارد درمان چنین توده هایی جراحی است.

[Downloaded from yafte.lums.ac.ir on 2026-11-25]

References

1. Faber LP, Warren WH. Benign and malignant tumors of the trachea . Shield TW. General thoracic surgery. Fifth edition. Lippincott Williams and wilking ; 2005; PP: 1061-1081
2. Mahouachi R, Ismail O, Zndah T, Tktak S, Ctourou A, Benkeder A. A rare tumor simulating asthma: the tracheobronchial schwannoma. Respiratory medicine Extra. 2006; 2: 10-12
3. Shield TW, Robinson PG. Benign tumors of the lung . Shield TW. General thoracic surgery. Fifth edition. Lippincott Williams and wilking; 2005: 1778-1798
4. Desai DP, Holinger LD, Gonzalez-Crussi F. Tracheal neoplasms in children. Ann Otol Rhinol Laryngol.1998; 107 (9 Pt 1): 790-796
5. Righini CA, Lequeux T, Laverierre MH, Reyt E. Primary tracheal schwannoma: one case report and a literature review. Eur Arch Otorhinolaryngol. 2005; 262 (2): 157-160
6. Nio M, Sano N, Kotera A, Shimanuki Y, Takeyama J, Ohi R. Primary tracheal schwannoma (neurilemoma) in a 9-year-old girl. J Pediatr Surg. 2005; 40(4): 5-7
7. Dorfman J, Jamison BM, Morin JE. Primary tracheal schwannoma. Ann Thorac Surg. 2000; 69(1): 280-281
8. Takeda K, Horiuchi M, Nakaya M, Yamaguchi K, Fujikawa A. Schwannoma of the trachea; a new resection technique. Auris Nasus Larynx. 2003; 30(4): 425-427

[Downloaded from yafte.lums.ac.ir on 2026-11-25]