معرفی دختر مبتلا به سندرم استورج وبر همراه با بدشکلی استخوانی در ناحیه دهان– فک بالا– صورت

شکوفه احمدی پور*[1]، اعظم محسن زاده[2]، هما بابایی[3]

۱- استادیار، گروه بیماریهای کودکان، دانشکده پزشکی، دانشگاه علوم پزشکی لرستان، خرم آباد، ایران.
۲- دانشیار، گروه بیماریهای کودکان، دانشکده پزشکی، دانشگاه علوم پزشکی لرستان، خرم آباد، ایران.
۳- استادیار، گروه بیماریهای کودکان، دانشکده پزشکی، دانشگاه علوم پزشکی کرمانشاه، کرمانشاه، ایران.

یافته / دوره شانزدهم / شماره ۳ / پاییز ۹۳ / مسلسل ۶۱

چکیده

دریافت مقاله: ۹۳/۷/۲۹ پذیرش مقاله: ۹۳/۸/۱۷

* **مقدمه:** سندرم استورج وبر جزء اختلالات پوستی عصبی نادر می باشد که فراوانی آن در جامعه ۱ در ۵۰۰۰۰ مورد است و شامل گروهی از علایم و نشانه هاست که عبارتند از: خال صورت به رنگ قرمز آلبالویی، تشنج و ضعف یکطرفه در اندامها دربسیاری از موارد نیز ممکن است با عقب افتادگی ذهنی همراه باشد.

* **گزارش مورد:** دختری ۷ ساله با عقب ماندگی ذهنی که از بدو تولد خال صورت داشته و از ۹ ماهگی مبتلا به تشنج های مکرر و آبریزش دهانی بوده و تا کنون تحت درمان دارویی قرارنگرفته است، به علت تشدید تشنج ها، سردرد، ضعف و بی حالی به اورژانس مراجعه کرده بود. در بررسی های انجام شده برای وی سندرم استورج وبر به همراه بدشکلی در استخوانهای دهان- فک بالا- صورت مطرح شد.

* **بحث و نتیجه‌گیری:** یکی از علائم رادیولوژیک ناشایع در سندرم استورج وبر بدشکلی استخوانی در ناحیه دهان- فک بالا - صورت است که تا کنون موارد اندکی گزارش شده است و در بیمار معرفی شده تمام این علائم یافت شده است.

* **واژه‌های کلیدی:** سندرم، استورج وبر، تشنج، بدشکلی استخوانی.

*آدرس مکاتبه نویسنده مسئول: خرم آباد، بیمارستان شهید مدنی، گروه کودکان.
پست الکترونیک: Ahmadipour_sh@yahoo.com

[Downloaded from yafte.lums.ac.ir on 2026-01-30]

مقدمه

سندرم استورج وبر جزء اختلالات تک گیر جلدی-عصبی است که اولین بار در سال ۱۸۶۰ توسط شیرمر شناسایی شد. در سال ۱۸۷۹ فردی به نام استورج جزئیات این بیماری را شناسایی کرد و در سال ۱۹۹۲ فردی به نام وبر متوجه وجود کلسیفیکاسیون مغزی در این بیماری شد و از آن پس سندرم استورج وبر نامگذاری شد (۱،۲). فراوانی آن ۱ در ۵۰۰۰۰ تولد زنده است و هر دو جنس به یک نسبت مبتلا می‌شوند (۳). این بیماری همچنین در دوره نوزادی گزارش شده است (۴).

مشخصه آن وجود لکه های قرمز آلبالویی در صورت، اختلالات چشمی (گلوکوم و همانژیوم کروئیدال) و آنژیومای لپتومننژ است. دراین بیماری، لپتومننژ پوششی، از نظر خونرسانی غنی ولی مغز زیر آن بویژه درلایه موکوسی تحلیل رفته و کلسیفیه می باشد. در هفته ۸-۴ جنینی دیسپلازی عروقی رخ می‌دهد و باعث ایجاد تظاهرات در سندرم استورج وبر می شود. عمده ترین علامت پوستی، خال صورت است که هنگام تولد وجود دارد و اغلب تمایل به یکطرفه بودن دارد و همیشه قسمت فوقانی صورت و پلک ها را می گیرد ولی ممکن است خیلی گسترده باشد و حتی قسمت تحتانی صورت، مخاط دهان و حلق را نیز گرفتار کند. البته تمام کودکان مبتلا به خال‌های وسیع و یکطرفه صورت مبتلا به استورج وبر نیستند (۱۰-۵).

سندرم استورج وبر همچنین انسفالوتری ژمینال آنژیوماتوز نامیده می شود که یک اختلال جلدی- عصبی است که با آنژیوم لپتومننژ و آنژیوم پوست صورت خصوصاً در قسمت افتالمیک و ماگزیلاری که در مسیر عصب سه قلو (تری ژمینال) است گسترش می یابد. نام دیگر آنژیوم پوستی port-wine stain می باشد (۱۱). سندرم استورج وبر به دو نوع کامل و ناکامل نیز تقسیم بندی می شود. در نوع کامل درگیری سیستم عصبی مرکزی به همراه آنژیوم صورت وجود دارد ولی در نوع ناکامل فقط یک قسمت درگیر است.

سایر تقسیم بندی‌ها در سندرم استورج وبر شامل:

تیپ I: آنژیوم صورت و لپتومننژ که ممکن است همراه با گلوکوم باشد (فرم کلاسیک).

تیپ II: آنژیوم صورت به تنهایی که ممکن است همراه با گلوکوم باشد.

تیپ III: آنژیوم لپتومننژ بدون درگیری صورت و گلوکوم.

تیپ IV: بیماری با بیماریهای دیگر مثل توبروس اسکلروزیس همراه است (۵).

معرفی مورد

دختری ۷ ساله ساکن روستا به علت سردرد، بی حالی و تشنج های مکرر به اورژانس بیمارستان امام رضا (ع) کرمانشاه آورده شد که از ۹ ماهگی مبتلا به تشنج های تونیک - کلونیک مکرر در اندامهای سمت چپ شده بود و تا کنون به هیچ مرکز درمانی مراجعه نداشته بود. بیمار روز قبل از مراجعه دچار تشدید حملات تشنجی به همراه سردرد و بی حالی شدید شده بود. در اورژانس چندین مرتبه تشنج به شکل پرش های مکرر در دست داشت که تشنج وی با تزریق دیازپام کنترل گردید. در معاینه بیمار تب و علائم تحریک مننژ نداشت.

علائم حیاتی، آزمایشات خونی و بیوشیمیایی وی طبیعی بودند. در سمت راست صورت خال قرمز رنگ بزرگی وجود داشت که تا نیمه تحتانی گسترش یافته بود (شکل ۱). در معاینه دهان هیپرتروفی لثه همراه با رشد ناکامل دندانها مشاهده شد. مردمکها دارای سایز طبیعی و پاسخ دهنده به نور بودند. به علت عدم همکاری بیمار، سنجش میدان بینایی در وی مقدور نبود. معاینات قلب، ریه و شکم نرمال بود. قدرت عضلانی در سمت راست بدن کامل ولی در سمت چپ ضعیف و اندامها تحلیل رفته بود. بیمار به دلیل فلج در اندام تحتانی سمت چپ به طور کامل قادر به راه

[Downloaded from yafte.lums.ac.ir on 2026-01-30]

رفتن نبود. بیمار نسبت به همسالان خود مهارت نشستن و راه رفتن را با تأخیر در سن ۱۰ ماهگی و ۲ سالگی کسب نموده بود. در حیطه مهارتهای کلامی نیز کاملاً عقب افتاده بود و قادر به صحبت کردن نبود. از نظر ذهنی عقب افتادگی شدید داشت. با شک به اختلالات عصبی- جلدی، گرافیهای روبرو (شکل ۲- الف) و جانبی (شکل ۲- ب) از جمجمه بیمار گرفته شد که کلسیفیکاسیون با نمای ریل راه آهن مشاهده شد. برجستگی استخوان ناحیه پیشانی وجود داشت. فک تحتانی (مندیبل) کوچکتر از حد طبیعی و فک بالایی (ماگزیلا) دارای تحدب به سمت بیرون بود. بهم خوردگی نسبت طبیعی جمجمه به استخوان صورت همراه با میکروسفالی، بد شکلی دو طرفه کاسه چشم، کوچکی کره چشم و سینوس ماگزیلاری در سمت مبتلا مشاهده شد. در سی تی اسکن مغزی که از بیمار به عمل آمد، آتروفی در نیمکره راست و هیپرتروفی جبرانی در نیمکره چپ همراه با گشاد شدگی سیستم بطنی و جابجایی خط وسط به سمت راست مشاهده شد. کلسیفیکاسیون وسیع در نواحی فرونتال، تمپورال، پاریتال و اکسی پیتال با نمای ریل راه آهن دیده شد (شکل ۳).

شکل۱. در سمت راست صورت خال وسیع به رنگ قرمز تیره همراه با برجستگی فک بالا و کوچکی فک پایین مشاهده می شود.

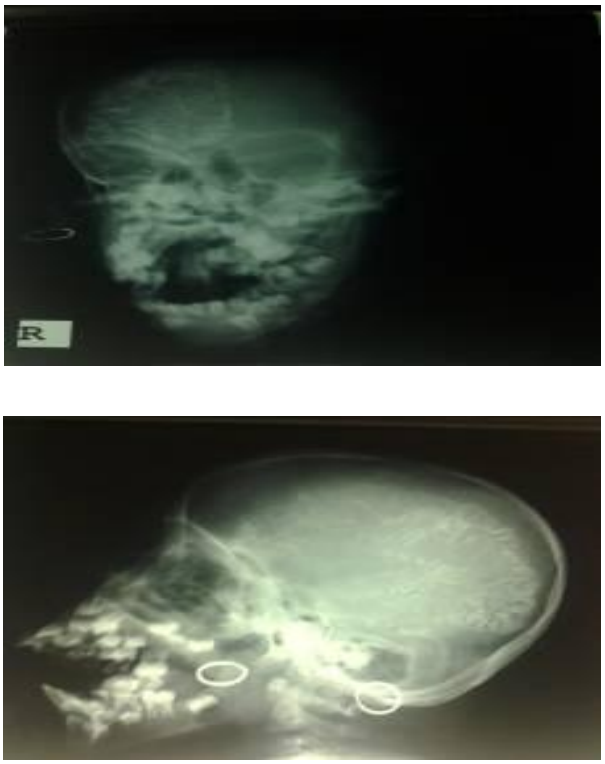

شکل ۲. در تصاویر روبرو (الف) و جانبی (ب)، کلسیفیکاسیون در سمت راست جمجمه با بدشکلی استخوانی در هر دو کاسه چشم، ماگزیلای برجسته با تحدب به بیرون و مندیبل کوچک دیده می شود.

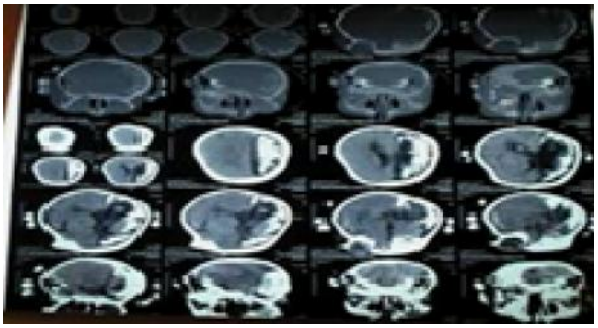

شکل۳. در سی تی اسکن مغزی بیمار آتروفی نیمکره راست و گشادی بطن ها و کلسیفیکاسیون منتشر مشاهده می گردد.

بیمار در طول مدت بستری چندین نوبت تشنج های موضعی در دست و پای چپ داشت و تحت درمان با

[Downloaded from yafte.lums.ac.ir on 2026-01-30]

فنوباربیتال، کاربامازپین و دیازپام قرار گرفت کـه تعـداد دفعـات تشنج کم شد ولی کاملاً قطع نشد. معاینات کامل چشم پزشـکی انجام شد و قدرت دید وی ۱۵/۲۰ بود وگلوکـوم وجـود نداشـت. بعد از ۵ روز بیمار با رضایت والدین مـرخص گردیـد. بیمـار بـه مرکز کاردرمانی معرفی و به والدین بیمار تأکید شـد بـه منظـور کنتـرل تـشنجات، بـه مرکـز درمـانی مجهزتـری بـرای انجـام همیسفرکتومی مراجعـه کننـد و سـالانه فـشار داخـل چـشمی، توسط چشم پزشک اندازه‌گیری شود. یک و نیم سال بعد مجدداً بیمار ویزیت شد همچنان تـشنجات وی ادامـه داشـته و جهـت انجام همیسفرکتومی هیچگونـه اقـدامی را انجـام نـداده بودنـد. معاینه چشم پزشکی انجام شده بود که طبیعی بود.

بحث و نتیجه گیری

سندرم استورج وبر از تکامل غیـر طبیعـی عـروق مغـز ناشـی می‌شود که در این بیماری لپتومننژ پوششی از نظر خونرسانی غنـی است ولی مغز زیر آن تحلیل رفتـه و کلـسیفیه مـی باشـد (۵). ۸۰ درصد از بیماران تشنج دارند و تشنج هایی کـه در سـندرم اسـتورج وبر رخ می‌دهد موضعی و در سمت مخالف خال صـورت اسـت کـه اغلب به داروهای ضد تشنج مقاوم می باشد. تکامل عـصبی در سـال اول زندگی ممکن است نرمال باشد ولـی در مراحـل بعـدی زنـدگی ناتوانایی‌های شدید در یادگیری وجـود دارد. حـداقل در ۵۰٪ مـوارد عقب افتادگی ذهنی وجود دارد. همی پلژی و همـی پـارزی در ۳۰٪ از موارد سندرم استورج وبر گزارش شده است که در بیمـار مـا نیـز وجـود داشـت. رادیـوگرافی جمجمـه در بیـشتر ایـن بیمـاران کلسیفیکاسیون داخل جمجمه ای در ناحیه پس سـری و آهیانـه را نشان می‌دهد که نمای مارپیچ یا خطـوط را ه آهـن دارد. سـی تـی اسکن مغزی کلسیفیکاسیون را به خوبی نشان می دهـد کـه همـراه با تحلیل رفتگی یکطرفه کورتکس و گشاد شـدن بطـن جـانبی در همان سمت می‌باشد.

از یافته های شایع رادیولوژیک در سندرم استورج وبـر ضـخیم شدگی جمجمـه اسـت. تغییـرات دهـانی در ۴۰ درصـد از بیمـاران استورج وبر رخ می دهد (۱۳). بد شکل گیری اسـتخوانی در ناحیـه فک بالا و صورت که در بیمار ما نیز وجود داشت، تا کنون در ۵ بیمار در متون گزارش شده است (۶،۷).

در شیرخوار ۱۷ ماهه ای که توسط لینا و گایلودا معرفی شـده است، شروع تشنج در ۹ ماهگی بوده و خال آلبالویی رنگ در سـمت چپ صورت، گلوکوم مادرزادی در چشم چپ، آبریزش دهان و بزرگی صورت در ناحیه ماگزیلا وجود داشته که ناشـی از آنژیودیـسپلازی بوده است (۱۴). تظاهراتی مشابه با آنژیـو دیـسپلازی اورو- مـاگزیلو فاشیال در سندرم کلیپل- ترنائونی- وبر گزارش شده است (۱۵). هر چند وجود ضایعات بدخیم در زمینه مالفورماسیون عروقی نادر است ولی گزارشاتی از رابدومیوسـارکوم در کـره چـشم و بـدخیم شـدن همانژیوم‌های خوش خیم در برخی بیماران مبتلا به سندرم کلیپل- ترنائونی- وبر وجود دارد (۱۶).

در بیماری که معرفی کردیم خال بزرگ آلبالویی رنگ در نیمه چپ صورت وجود داشت و شروع تشنج در ۹ ماهگی بوده اسـت. در معاینات و بررسی‌های به عمل آمده از وی گلوکوم و بدخیمی در کره چشم وجود نداشت. دیـستروفی اسـتخوانهای دهـان- فـک بـالا- صورت، آبریزش دهان و تحدب فک بالا به سمت بیـرون بـه همـراه هیپرتروفی لثه وجود داشت که می‌تواند در زمینه دیسپلازی عروقی باشد. درمان قطعی برای سندرم استورج وبـر وجـود نـدارد و هـدف اصلی از درمان، کنترل تشنج‌ها و درمان مشکلات رفتاری و یادگیری است. اگر تشنج ها به داروهای ضد تشنج مقاوم باشد و از یک نیمکره مغزی منشاء بگیرد، همیسفیرکتومی توصیه می گردد کـه در بیمـار معرفی شده، والدین هیچگونه پیگیری انجام ندادند. به علـت وجـود خطر گلوکوم در این بیماری، معاینه چشم پزشـکی و انـدازه گیـری فشار داخل چشمی انجام شد که نرمال بود و توصیه شد سالانه فشار داخل چشمی بیمار اندازه گیری شود.

[Downloaded from yafte.lums.ac.ir on 2026-01-30]

تشکر و قدردانی

از والدین بیمار به دلیل رضایتی که در گـرفتن تـصاویر و انتشار آن دادند صمیمانه تشکر می‌شود.

[Downloaded from yafte.lums.ac.ir on 2026-01-30]

References

1. Gill N, Bhaskar N. Sturge Weber syndrome: A case report. Contemporary Clinical Dentist. 2010; 1(3): 183-185.
2. Jing Z, Nan L, Xia Z, Jian W. Sturge Weber syndrome: A case report and review of literatures. Chinese Medical Journal. 2010; 123 (1): 117-121.
3. Zarrof C, Isaacs K. Neurocutaneus syndromes: behavioral features. Epilepsy Behavior Journal. 2005; 7: 133-142.
4. Comi A. Pathophysiology of Sturge Weber syndrome. Journal of Child Neurology. 2003;18: 509-516.
5. Kligman R, Behrman R, Jenson H. Nelson text book of pediatrics, 19th edition. 2011, 2051-2052.
6. Lin D, Gailloud P, Mccarthy E. Oromaxillofacial osseous abnormality in Sturge Weber syndrome. Journal of Neuroradiology.2006; 27(2): 274-277.
7. Saiz A, Gaya M, Prados E, Vallecillo M. Juvenile ossifying fibroma: A case study. Medicine Oral Patologia Oral Journal. 2004; 9(5): 454-458.
8. Ahluwalia T, Lata J, Kanwa P. Sturge Weber syndrome with intraoral manifestation. Indian Journal of Dentology Research. 1998; 9:140-144.
9. Neto F, Vieira M, Ximenes L, Jacob C. Clinical features of sturge Weber syndrome. International Archives of Otorhinolaryngology. 2008; 12: 565-570.
10. Conceicao J, Sanos L, Bahia T. Sturge Weber syndrome: A case Report. Revista Sul-Brasileira de Odontologia.2011; 8(4): 469-472.
11. Babaji P, Prasanth M, Manjunath B. Sturge Weber syndrome in association With Pyogenic granuloma: A case report. Journal of International Dental and Medical Research.2012; 5:41-44.
12. Roach E. Neurocutaneus syndrome. Pediatric Clinical North American.1992; 39(4):591-620.
13. Sampaio G, Pereira J, Cazal C. Chronic Apical periodontitis in patients with bilateral Sturge weber syndrome: report of a case. Odontologia Clinico Cientifica. 2008;7: 81-85.
14. Lina D, Gaillouda P. Oromaxillofacial osseous abnormality in Sturge Weber syndrome; Case report and review of the literature. American Journal of Neurology. 2006; 27:274-277.
15. Gasparini G , Perugini M, Vetrano S. Sturge Weber Syndrome Type I "Plus": A Case Report. The Internet Journal of Neurology. 2006; 5: 2.
16. Fay A, Fynn N. Klippel Trenaunay syndrome and rhabdomyosarcoma in a 3 year-old. Archieve of Ophthalmology. 2003; 121:727-729.

[Downloaded from yafte.lums.ac.ir on 2026-01-30]