

کارایی داکسیسایکلین در کاهش اختلالات ناشی از ایسکمی - خون‌رسانی مجدد تجربی یک طرفه

بیضه در اسپرم‌های اپیدیدیمی موش

مهدی شاه‌کریمی^۱، علی شالیزار جلالی^{۲*}، مهدی بهفر^۳، غلامرضا نجفی^۲

۱- کارشناس ارشد بافت شناسی، گروه علوم پایه، دانشکده دامپزشکی، دانشگاه ارومیه، ارومیه، ایران.

۲- استادیار، گروه علوم پایه، دانشکده دامپزشکی، دانشگاه ارومیه، ارومیه، ایران.

۳- استادیار، گروه جراحی و تصویربرداری تشخیصی، دانشکده دامپزشکی، دانشگاه ارومیه، ارومیه، ایران.

یافته / دوره نوزدهم / شماره ۱ / بهار ۹۶ / مسلسل ۷۱

چکیده

دریافت مقاله: ۹۴/۱۲/۱۳ پذیرش مقاله: ۹۵/۳/۱۲

مقدمه: ایسکمی - خون‌رسانی مجدد ناشی از پیچش بیضه می‌تواند موجبات آسیب هر دو بیضه را فراهم آورد. مطالعه حاضر جهت ارزیابی اثر داکسیسایکلین بر روی اختلالات ناشی از ایسکمی - خون‌رسانی مجدد تجربی یک‌طرفه بیضه در اسپرم‌های اپیدیدیمی موش صورت پذیرفت.

مواد و روش‌ها: این مطالعه بر روی پنج گروه مساوی شش‌تایی موش نر بالغ انجام گرفت. در دو گروه از حیوانات، متعاقب بیهوشی و خارج نمودن بیضه سمت چپ، عروق بند بیضه و مجرای دفران از یکدیگر جدا و با استفاده از پنس خون‌بند غیر تروماتیک، بخش عروقی بند بیضه به مدت ۳۰ دقیقه مسدود گردید. یک گروه از گروه‌های فوق، روزانه ۲/۵ میلی‌گرم به ازای هر کیلوگرم وزن بدن به‌صورت داخل صفاقی داروی داکسیسایکلین را به مدت ۳ روز از روز ایجاد ایسکمی - خون‌رسانی مجدد تجربی دریافت نمود. گروه شاهد، شم و گروهی که تنها داکسیسایکلین دریافت می‌کرد نیز در نظر گرفته شد. خصوصیات اسپرم هر دو اپیدیدیم پس از ۳۵ روز مورد ارزیابی قرار گرفتند.

یافته‌ها: ایسکمی - خون‌رسانی مجدد یک‌طرفه بیضه کاهش معنی‌داری را در تعداد، میزان زنده‌مانی و قابلیت تحرک اسپرم‌های هر دو اپیدیدیم موجب گشت. همچنین، میزان وقوع آپونتوز در اسپرم‌های هر دو اپیدیدیم و بروز ناهنجاری در اسپرم‌های اپیدیدیم همسو به شکل معنی‌داری متعاقب ایسکمی - خون‌رسانی مجدد یک‌طرفه بیضه افزایش یافت. تجویز داکسیسایکلین بهبود قابل توجهی را در تغییرات منفی ناشی از ایسکمی - خون‌رسانی مجدد در فراسنجه‌های فوق موجب گردید.

بحث و نتیجه‌گیری: به نظر می‌رسد داکسیسایکلین به‌صورت بالقوه می‌تواند در برابر عوارض تولیدمثلی طولانی مدت ایسکمی - خون‌رسانی مجدد یک‌طرفه بیضه در موش واجد اثرات محافظتی باشد.

واژه‌های کلیدی: ایسکمی - خون‌رسانی مجدد، داکسیسایکلین، بیضه، اسپرم، موش.

*آدرس مکاتبه: ارومیه، دانشگاه ارومیه، دانشکده دامپزشکی، گروه علوم پایه.

پست الکترونیک: a.shalizar@urmia.ac.ir

مقدمه

آسیب دیدن خون‌رسانی بیضه در اثر ضربه یا چرخش بیضه، مداخله اورژانسی جراحی را می‌طلبد (۱). اختلال در خون‌رسانی بافت بیضه، متعاقب ترومای اولیه و یا به سبب روش جراحی به کار گرفته شده، به واسطه اُفت انرژی ذخیره شده در سلول‌ها و نیز تجمع متابولیت‌های سمی، مرگ سلول‌های زایای بیضه را در پی خواهد داشت. از سوی دیگر، متعاقب برقرار شدن خون‌رسانی پس از اصلاح جراحی، تنش‌های اکسیداتیو و نیتروژاتیو موجبات تشدید آسیب‌های ناشی از ایسکمی در بافت بیضه را فراهم می‌آورند (۲،۳). همچنین، تحقیقات صورت گرفته در این راستا نشان داده است که ایسکمی - خون‌رسانی مجدد یک‌طرفه بیضه از طریق آسیب رساندن به سد خونی- بیضه‌ای و پی‌ریزی پاسخ‌های ایمونولوژیک و واکنش‌های آماسی، روند بلوغ سلول‌های زایای بیضه طرف مقابل را نیز تحت تأثیر قرار می‌دهد (۴،۵). بر این اساس، علی‌رغم تشخیص به‌موقع و اعمال مدیریت‌های بالینی، اختلالات باروری مهم‌ترین پیامد این گونه از آسیب‌های بیضه خواهند بود (۶).

اخیراً مطالعات متعددی به‌منظور ارزیابی کارایی ترکیبات واجد ویژگی‌های آنتی‌اکسیدانت و ضد آماسی جهت کاهش عوارض ایسکمی خون‌رسانی مجدد بیضه انجام پذیرفته است (۹-۷). داکسی‌سایکلین یک آنتی‌بیوتیک سنتزی مشتق شده از تتراسایکلین با اثرات ضدفیبروزی، آنتی‌اکسیدانت و ضد آماسی بالقوه می‌باشد (۱۲-۱۰). به‌علاوه، بررسی‌های اخیر نیز آشکار ساخته است که داکسی‌سایکلین دارای اثرات محافظتی قابل توجهی در برابر تنش‌های اکسیداتیو و آپوپتوز ناشی از داروی دوکسوروبیسین در بافت بیضه و قلب موش می‌باشد (۱۴،۱۳).

از این روی، با توجه به اثرات مخرب احتمالی ایسکمی - خون‌رسانی مجدد تجربی یک‌طرفه بیضه در هر دو بیضه،

مطالعه حاضر به‌منظور ارزیابی اثرات داکسی‌سایکلین بر روی اختلالات ناشی از ایسکمی - خون‌رسانی مجدد تجربی یک‌طرفه بیضه در اسپرم‌های اپیدیدیمی موش طرح‌ریزی گردید.

مواد و روش‌ها

مدل حیوانی

برای انجام این مطالعه تجربی، ۳۰ موش نر بالغ از مرکز پرورش و نگهداری حیوانات آزمایشگاهی دانشکده دامپزشکی دانشگاه ارومیه تهیه گردید. حیوانات تحت شرایط استاندارد ۱۲ ساعت روشنایی و ۱۲ ساعت تاریکی، دمای 25 ± 2 درجه سانتی‌گراد و رطوبت نسبی $50 \pm 10\%$ نگهداری شدند. تمام حیوانات در شرایط تغذیه‌ای یکسان با ذرت، گندم، جو و پلت به نسبت‌های برابر تغذیه شدند و امکان دسترسی آزاد به آب نیز برای تمامی آن‌ها وجود داشت.

گروه‌بندی حیوانات

متعاقب یک هفته سازگاری با شرایط محیطی، حیوانات به‌صورت تصادفی به پنج گروه مساوی شش‌تایی تقسیم شدند. لازم به ذکر است که جهت انجام جراحی، موش‌ها با تزریق داخل صفاقی کتامین (۴۰ میلی‌گرم بر کیلوگرم) و زایلازین (۵ میلی‌گرم بر کیلوگرم) تحت بیهوشی قرار گرفتند و پس از آماده‌سازی جراحی، حفره بطنی حیوانات از طریق برش میانی- شکمی باز گردید. حیوانات گروه شاهد روزانه ۰/۱ میلی‌لیتر سرم فیزیولوژی را به ازای هر موش به مدت ۳ روز از روز پایان جراحی در گروه‌هایی که تحت عمل جراحی قرار گرفته بودند، دریافت کردند. در گروه شم، بیضه سمت چپ از داخل حفره بطنی خارج گردید و عروق بند بیضه تنها تحت دست‌کاری ساده قرار گرفتند. جهت جلوگیری از هیپوترمی، بیضه به محل خود باز گردانده و محل برش حفره بطنی با تامپون آغشته به سالین پوشانده شد. در نهایت، پس از ۳۰ دقیقه، خط

سوسپانسیون حاوی اسپرم با استفاده از محیط کشت به نسبت ۱ به ۲۰ رقیق گردید (۱۵).

ارزیابی خصوصیات اسپرم‌های اپیدیدیمی

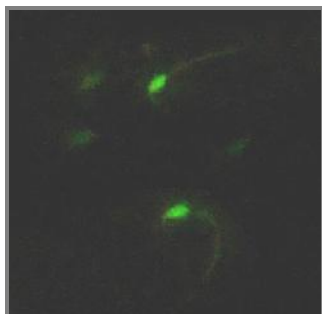
جهت تعیین میزان تحرک اسپرم‌ها، یک قطره از محلول رقیق شده فوق بر روی لام میکروسکوپی قرار داده شد و ۱۰ عدد میدان دید میکروسکوپی با درشت‌نمایی ۴۰۰ برابر مورد بررسی قرار گرفت. سپس، میانگین کل اسپرم‌های متحرک در این ۱۰ میدان دید به‌عنوان درصد تحرک ثبت گردید (۱۵). ارزیابی تعداد اسپرم‌ها با استفاده از هموسیتمتر انجام شد. ۱۰ میکرولیتر از محلول رقیق شده اسپرم بر روی هموسیتمتر قرار داده شد و به مدت ۵ دقیقه بدون حرکت باقی ماند تا تحرک اسپرم‌ها کاهش یابد. تعداد اسپرم‌ها در هر میلی‌لیتر با استفاده از فرمول $d \times 50000 \times n$ و توسط میکروسکوپ نوری با درشت‌نمایی ۴۰۰ برابر محاسبه گردید که n، تعداد اسپرم‌های شمارش شده در پنج مربع هموسیتمتر و d، عکس رقت سوسپانسیون حاوی اسپرم می‌باشد (۱۶). به‌منظور ارزیابی درصد اسپرم‌های مرده و نیز اسپرم‌های غیرطبیعی از لحاظ مورفولوژی، رنگ‌آمیزی ائوزین-نگروزین مورد استفاده قرار گرفت. تشخیص اسپرم‌های زنده از اسپرم‌های مرده در این روش بر این اصل استوار است که در اثر آسیب دیدن غشاء پلاسمایی، اسپرم‌ها در برابر رنگ مذکور نفوذپذیر می‌گردند؛ بنابراین، آن دسته از اسپرم‌هایی که هر یک از قطعات سر، گردن و یا دم آن‌ها رنگ گرفته باشد، به عنوان اسپرم‌های مرده در نظر گرفته می‌شوند (تصویر ۱). اسپرم‌هایی نیز که دارای بقایای سیتوپلاسمی و سایر اختلالات مورفولوژیک بودند، به‌عنوان اسپرم‌های غیرطبیعی در نظر گرفته شدند. تعداد ۲۰۰ اسپرم برای هر نمونه با درشت‌نمایی ۴۰۰ برابر مورد بررسی قرار گرفت و نتایج حاصل در قالب درصد بیان شدند (۱۷).

سفید با الگوی بخیه ساده سرتاسری و پوست با الگوی ضربدری بخیه گردید. در گروه داکسی‌سایکلین نیز مراحل کار مشابه گروه پیشین بود ولی پس از اتمام جراحی، موش‌ها روزانه ۲/۵ میلی‌گرم به ازای هر کیلوگرم وزن بدن به‌صورت داخل صفاقی داکسی‌سایکلین را به مدت ۳ روز دریافت نمودند. در گروه ایسکمی - خون‌رسانی مجدد، متعاقب خارج نمودن بیضه سمت چپ، عروق بند بیضه و مجرای دفران از یکدیگر جدا و با استفاده از پنس خون‌بند غیرتروماتیک، بخش عروقی بند بیضه به مدت ۳۰ دقیقه مسدود گردید. در گروه ایسکمی - خون‌رسانی مجدد + داکسی‌سایکلین نیز مراحل کار مشابه گروه قبلی بود ولی پس از اتمام جراحی، موش‌ها روزانه ۲/۵ میلی‌گرم به ازای هر کیلوگرم وزن بدن به‌صورت داخل صفاقی داکسی‌سایکلین را به مدت ۳ روز دریافت کردند. ۳۵ روز پس از جراحی، موش‌ها متعاقب بیهوشی با کتامین، آسان‌کشی شدند. ضمناً تمامی دوزها، زمان‌بندی‌ها و روش‌های جراحی در این تحقیق، مطابق با مطالعات پیشین صورت گرفته در این زمینه طرح‌ریزی گشتند (۱۴، ۱۳).

جمع‌آوری اسپرم از دم اپیدیدیم

به‌منظور ارزیابی خصوصیات اسپرم، متعاقب کالبدگشایی، ابتدا اپیدیدیم زیر لوپ با بزرگنمایی ۲۰ برابر از بافت بیضه جدا و بافت‌های اطراف آن تمیز گردید. بلافاصله دم اپیدیدیم درون پتری دیش‌های حاوی یک میلی‌لیتر محیط کشت HTF قرار گرفت. تمام وسایل مورد استفاده و محیط کشت قبل از مصرف جهت جلوگیری از ایجاد شوک حرارتی و آسیب دیدن اسپرم‌ها، در انکوباتور ۳۷ درجه قرار داده شدند. سپس، دم اپیدیدیم در داخل محیط کشت به قطعات کوچک خرد شد و به مدت ۲۰ دقیقه در درون محیط کشت در انکوباتور باقی ماند تا امکان خروج اسپرم‌ها از اپیدیدیم فراهم آید. در نهایت،

دنبال آن آزمون‌های مقایسه‌ای چندگانه توکی مورد استفاده قرار گرفتند. مقدار $P < 0.05$ برای تعیین سطح معنی‌داری بین گروه‌ها در نظر گرفته شد.



تصویر ۲. نمای ریزبینی اسپرم: اسپرم‌های زنده به‌صورت رنگ نگرفته و اسپرم‌های آپوپتوتیک به سبب آسیب غشایی به رنگ سبز قابل مشاهده می‌باشند. رنگ آمیزی آنکسین V (درشت نمایی ۴۰۰ برابر).

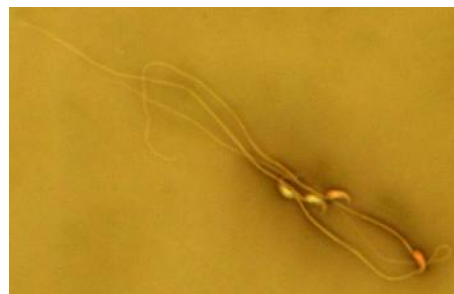
یافته‌ها

نتایج مطالعه خصوصیات اسپرم‌های اپیدیدیمی

بررسی خصوصیات اسپرم‌های اپیدیدیمی سمت چپ و راست در گروه‌های مختلف آزمایشی مشخص نمود که ایسکمی - خون‌رسانی مجدد بیضه سمت چپ، سبب کاهش معنی‌داری ($P < 0.05$) در میانگین تعداد و میزان تحرک و زیست‌پذیری اسپرم‌های هر دو اپیدیدیم و نیز افزایش معنی‌داری ($P < 0.05$) در میانگین میزان بروز ناهنجاری‌های مورفولوژیک در اسپرم‌های اپیدیدیمی سمت چپ در مقایسه با گروه شاهد، شم و داکسی‌سایکلین می‌گردد. میانگین تعداد و قابلیت زیست‌پذیری اسپرم‌های هر دو اپیدیدیم و نیز میزان تحرک اسپرم‌های اپیدیدیمی سمت چپ در گروهی که متعاقب القاء ایسکمی - خون‌رسانی مجدد، داکسی‌سایکلین دریافت کرده بودند، نسبت به سمت‌های مشابه در گروه ایسکمی - خون‌رسانی مجدد، افزایش معنی‌داری ($P < 0.05$) را نشان داد. همچنین، در میانگین میزان اسپرم‌های اپیدیدیمی غیرطبیعی در سمت چپ در گروه ایسکمی - خون‌رسانی مجدد + داکسی‌سایکلین، نسبت به سمت مشابه در گروه ایسکمی - خون‌رسانی مجدد، کاهش معنی‌داری ($P < 0.05$) مشاهده گردید (جدول ۱).

ارزیابی میزان وقوع آپوپتوز در اسپرم‌های

اپیدیدیمی



تصویر ۱. نمای ریزبینی اسپرم: اسپرم‌های زنده رنگ نگرفته در کنار اسپرم‌های مرده رنگ‌شده قابل رؤیت می‌باشند. رنگ آمیزی اتوزین - نگرزین (درشت نمایی ۴۰۰ برابر).

برای ردیابی میزان اسپرم‌های آپوپتوتیک، کیت شناساگر آپوپتوز (BD Biosciences, Pharmingen, San Diego, USA) مورد استفاده قرار گرفت. در این روش، نمونه حاوی 1×10^6 اسپرماتوزوئید به مدت ۶ دقیقه سانتریفیوژ و در حجم یکسان از بافر Annexin V Binding Buffer مخلوط گردید. پس از چند ثانیه، محلول فوق در ۱۰۰ میکرولیتر از محلول Isothiocyanate annexin-V/fluorescein مخلوط و به مدت ۱۵ دقیقه در دمای اتاق انکوبه گردید. متعاقب رنگ‌آمیزی با آنکسین V، اسپرم‌ها توسط میکروسکوپ فلورسنت در طول موج ۴۸۸ نانومتر مورد بررسی قرار گرفتند. اسپرم‌های دارای غشای آسیب دیده، به رنگ سبز مشاهده گردیدند، درحالی که اسپرم‌های غیر آپوپتوتیک هیچ رنگی نگرفته بودند (تصویر ۲). ضریب آپوپتوزی، به‌صورت تعداد اسپرم‌های آنکسین V مثبت به ازای هر ۱۰۰ اسپرم تعریف گردید (۱۸).

تجزیه و تحلیل داده‌ها

با توجه به کمی و پیوسته بودن داده‌ها، تعداد گروه‌های مستقل مورد ارزیابی و نیز متعاقب اطمینان از نرمال بودن توزیع داده‌ها، نتایج این مطالعه با استفاده از نرم افزار SPSS نسخه ۱۸ مورد ارزیابی آماری قرار گرفتند و بر اساس میانگین \pm انحراف معیار بیان شدند. جهت مقایسه بین گروه‌ها، آنالیز واریانس یک‌طرفه و به

جدول ۱. مقایسه میانگین خصوصیات اسپرم‌های اپیدیمی سمت چپ و راست در گروه‌های مختلف آزمایشی

گروه‌های آزمایشی	تعداد اسپرم (میلی لیتر/۱۰ ^۶)	میزان تحرک اسپرم (%)	اسپرم‌های مُرده (%)	اسپرم‌های غیرطبیعی (%)
کنترل				
اپیدیم چپ	۳۳/۶۶ ± ۱/۸۵ ^a	۸۴/۴۷ ± ۰/۷۴ ^a	۱۲/۳۳ ± ۰/۸۸ ^a	۱۰/۰۰ ± ۰/۵۷ ^a
اپیدیم راست	۳۳/۰۰ ± ۲/۳۰ ^a	۸۴/۸۳ ± ۰/۸۹ ^a	۱۲/۶۶ ± ۱/۴۵ ^a	۱۰/۳۳ ± ۱/۲۰ ^a
شم				
اپیدیم چپ	۳۲/۰۰ ± ۱/۱۵ ^a	۸۴/۲۰ ± ۱/۶۲ ^a	۱۲/۳۳ ± ۱/۷۶ ^a	۱۰/۶۶ ± ۱/۸۵ ^a
اپیدیم راست	۳۱/۶۶ ± ۱/۷۶ ^a	۸۴/۳۲ ± ۲/۳۴ ^a	۱۱/۶۶ ± ۱/۴۵ ^a	۱۰/۳۳ ± ۲/۳۲ ^a
داکسی‌سایکلین				
اپیدیم چپ	۳۴/۳۳ ± ۱/۸۵ ^a	۸۵/۳۹ ± ۱/۶۶ ^a	۱۱/۳۳ ± ۰/۸۸ ^a	۱۰/۳۳ ± ۱/۴۵ ^a
اپیدیم راست	۳۳/۶۶ ± ۲/۰۲ ^a	۸۴/۵۸ ± ۲/۸۱ ^a	۱۰/۳۳ ± ۲/۸۴ ^a	۱۱/۶۶ ± ۱/۴۵ ^a
ایسکمی - خون‌رسانی مجدد				
اپیدیم چپ	۱۵/۶۶ ± ۱/۸۵ ^b	۴۸/۸۷ ± ۳/۲۷ ^b	۳۹/۳۳ ± ۰/۸۸ ^b	۲۳/۰۰ ± ۱/۱۵ ^b
اپیدیم راست	۲۴/۶۶ ± ۰/۸۸ ^c	۶۴/۷۳ ± ۳/۴۸ ^c	۲۳/۶۶ ± ۱/۴۵ ^c	۱۴/۳۳ ± ۰/۸۸ ^a
ایسکمی - خون‌رسانی مجدد + داکسی‌سایکلین				
اپیدیم چپ	۲۴/۳۳ ± ۰/۸۸ ^c	۶۸/۱۶ ± ۳/۹۴ ^c	۲۳/۳۳ ± ۰/۸۸ ^c	۱۶/۰۰ ± ۰/۵۷ ^a
اپیدیم راست	۲۸/۶۶ ± ۰/۸۸ ^a	۷۵/۴۱ ± ۲/۰۰ ^c	۱۶/۰۰ ± ۰/۵۷ ^a	۱۳/۶۶ ± ۰/۸۸ ^a

نتایج بر اساس میانگین ± خطای استاندارد بیان شده‌اند.

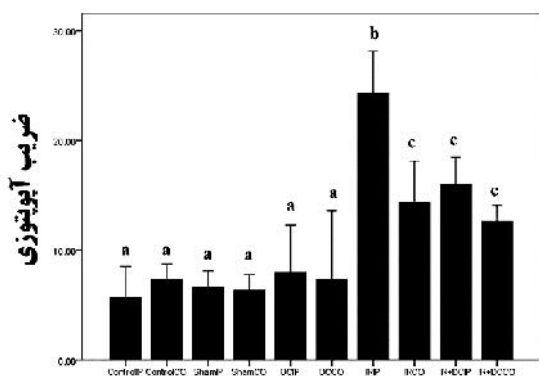
حروف لاتین غیرمشابه نشان‌دهنده اختلاف معنی‌دار در هر ستون می‌باشند ($P < 0.05$).

ایسکمی - خون‌رسانی مجدد، کاهش معنی‌داری

نتایج بررسی میزان وقوع آپوتوز در اسپرم‌های

مشاهده شد (نمودار ۱). ($P < 0.05$)

اپیدیمی



نمودار ۱. مقایسه میانگین میزان وقوع آپوتوز در اسپرم‌های اپیدیمی گروه‌های مختلف آزمایشی. حروف لاتین غیرمشابه نشان‌دهنده اختلاف معنی‌دار در هر ستون می‌باشند ($P < 0.05$).

ControlIP: اپیدیم چپ گروه شاهد، ControlCO: اپیدیم راست گروه شاهد، ShamIP: اپیدیم چپ گروه شم، ShamCO: اپیدیم راست گروه شم، DCIP: اپیدیم چپ گروه داکسی‌سایکلین، DCCO: اپیدیم راست گروه داکسی‌سایکلین، IRIP: اپیدیم چپ گروه ایسکمی - خون‌رسانی مجدد، IRCO: اپیدیم راست گروه ایسکمی - خون‌رسانی مجدد، IR+DCCIP: اپیدیم چپ گروه ایسکمی - خون‌رسانی مجدد + داکسی‌سایکلین، IR+DCCO: اپیدیم راست گروه ایسکمی - خون‌رسانی مجدد + داکسی‌سایکلین.

ارزیابی میانگین شاخص آپوتوزی در گروه‌های مختلف آزمایشی نشان داد که ایسکمی - خون‌رسانی مجدد بیضه سمت چپ، افزایش معنی‌داری ($P < 0.05$) را در میانگین میزان وقوع آپوتوز در اسپرم‌های اپیدیمی سمت چپ و راست نسبت به گروه شاهد، شم و داکسی‌سایکلین موجب می‌شود. همچنین، میزان وقوع آپوتوز در اسپرم‌های اپیدیمی سمت چپ گروه ایسکمی - خون‌رسانی مجدد، در مقایسه با سمت راست، افزایش معنی‌داری ($P < 0.05$) را نشان می‌داد. در میزان وقوع آپوتوز در اسپرم‌های اپیدیمی سمت چپ گروهی که متعاقب ایسکمی - خون‌رسانی مجدد، داکسی‌سایکلین دریافت کرده بودند، نسبت به سمت مشابه در گروه

بحث و نتیجه گیری

اختلال در خون‌رسانی یک اندام، می‌تواند به سرعت به آسیب و مرگ سلولی منجر گردد (۱۹). اگر چه برقراری خون‌رسانی مجدد قادر به نجات بافت‌های درگیر ایسکمی خواهد بود اما این امر خود موجبات بروز جراحات بیشتری را فراهم می‌آورد (۲۰). عوامل متعددی نظیر افزایش تولید رادیکال‌های آزاد اکسیژن و پراکسیداسیون لیپیدی، مرگ سلولی ناشی از آپوپتوز و یا نکروز، سایتوکاین‌های التهابی و نیز آسیب عروق خونی کوچک می‌توانند در بروز جراحات متعاقب ایسکمی - خون‌رسانی مجدد نقش داشته باشند (۲۱). بررسی‌های صورت گرفته نشان داده است که برقراری خون‌رسانی مجدد به بافت‌های ایسکمیک موجب شکل‌گیری گونه‌های فعال اکسیژن سمی مانند آنیون‌های سوپراکسید، رادیکال‌های هیدروکسیل و پراکسید هیدروژن می‌گردد (۲۲). این گونه‌های فعال اکسیژن علاوه بر این که به واسطه پراکسیداسیون لیپیدی موجبات آسیب غشاء‌های سلولی به صورت مستقیم را فراهم می‌آورند، سبب تحریک فعالیت و کموتاکسی لکوسیت‌ها به واسطه فعال‌سازی فسفولیپاز A2 و افزایش میزان چسبندگی لکوسیت‌ها به اندوتلیوم متعاقب ایسکمی - خون‌رسانی مجدد نیز می‌گردند (۲۳). لکوسیت‌های فعال نیز به واسطه تولید گونه‌های فعال اکسیژن، پروتازها و الاستازها که به افزایش نفوذپذیری عروق خونی کوچک، ادم و مرگ سلول‌های پارانشیمی می‌انجامد، زمینه‌ساز تشدید عوارض ناشی از ایسکمی - خون‌رسانی مجدد می‌گردند (۲۴).

ایسکمی بافت بیضه نیز موجب مرگ سلول‌های زیای این بافت می‌گردد که این امر عمدتاً ناشی از عدم تأمین اکسیژن مورد نیاز جهت فعالیت‌های متابولیک، تخلیه انرژی ذخیره شده سلولی و تجمع متابولیت‌های سمی می‌باشد. در مرحله خون‌رسانی مجدد، افزایش تولید گونه‌های فعال اکسیژن و نیتروژن به شکل قابل

ملاحظه‌ای موجب تشدید آسیب‌های سلولی ناشی از ایسکمی در بافت بیضه می‌گردد (۳). ایسکمی - خون‌رسانی مجدد در بافت بیضه علاوه بر وارد نمودن آسیب به بیضه ایسکمیک، می‌تواند بر روند اسپرمتوزن در بیضه طرف مقابل نیز تأثیرگذار باشد (۱۴). تحقیقات صورت گرفته در این راستا نشان داده است که ایسکمی - خون‌رسانی مجدد یک‌طرفه بیضه از طریق آسیب رساندن به سد خونی - بیضه‌ای و ایجاد پاسخ‌های ایمنولوژیک، روند بلوغ سلول‌های زیای بیضه طرف مقابل را نیز تحت تأثیر قرار می‌دهد (۳،۲۵). به علاوه، برخی بر این باورند که ادم یا آماس ناشی از ایسکمی قادر است به صورت مستقیم بر بافت‌های مجاور نیز اثر بگذارد (۲۶). برخی دیگر نیز آسیب بیضه ناهمسو را ناشی از عوارض رادیکال‌های آزادی می‌دانند که در جریان خون‌رسانی مجدد شکل گرفته و وارد جریان خون می‌گردند. مطالعات متعددی مکانیسم فوق را در اثرگذاری خون‌رسانی مجدد بر اندام‌های دور دخیل می‌دانند (۲۷،۲۸). از سوی دیگر، مطالعات پیشین بر نقش آپوپتوز سلولی نیز در دژنراسیون سلول‌های زیای بیضه متعاقب خون‌رسانی مجدد تأیید می‌کنند (۲۹) و تحقیقات به عمل آمده حاکی از افزایش میزان آپوپتوز در هر دو بیضه موش صحرایی متعاقب ایسکمی - خون‌رسانی مجدد به صورت وابسته به زمان ایسکمی می‌باشند (۱۴،۳۰). گزارش‌های پیشین افزایش میزان آپوپتوز در سلول‌های زیای بیضه متعاقب ایسکمی - خون‌رسانی مجدد که واجد نقش قابل ملاحظه‌ای در اختلال روند اسپرمتوزن در این عارضه می‌باشد را در ارتباط با فعالیت نوتروفیل‌ها و تحریک ترشح سایتوکاین‌های پیش‌التهابی توسط این سلول‌ها و نیز افزایش تولید گونه‌های فعال اکسیژن توسط لکوسیت‌ها به دنبال خون‌رسانی مجدد می‌دانند (۲۹،۳۱).

در راستای مطالعات پیشین صورت پذیرفته، یافته‌های حاصل از بررسی حاضر نیز نشان دادند که ایسکمی -

بوده و واجد اثرات آنتی‌اکسیدانت و ضد آماسی می‌باشد (۳۷)، روتین که گلیکوزیدی است با ویژگی‌های آنتی‌اکسیدانت، ضد آماسی و ضدسرطان (۳۸)، اینترلوکین-۱۰ به‌عنوان سایتوکاینی با قابلیت مهار تولید سایتوکاین‌های پیش‌التهابی و تعدیل واکنش‌های آماسی (۹) و نیز ملاتونین که یک آنتی‌اکسیدانت بالقوه می‌باشد (۳۳)، در برابر عوارض ناشی از ایسکمی - خون‌رسانی مجدد در بافت بیضه موش صحرایی به چشم می‌خورد. همچنین، مطالعات تجربی نشان داده‌اند که دیکلوفناک که یک داروی ضدالتهاب غیراستروئیدی با اثرات ضد دردی می‌باشد به‌واسطه مهار سیکلواکسیژناز که آنزیمی کلیدی در کاتالیز تبدیل اسید آراشیدونیک به پروستاگلاندین‌های PGG_2 و PGH_2 می‌باشد و نیز کاهش تولید اکسید نیتریک، موجب کاهش میزان وقوع آپوپتوز ناشی از ایسکمی - خون‌رسانی مجدد در سلول‌های زیای بیضه موش صحرایی می‌گردد (۱۴) و تاثرین که اسید آمینه‌ای آزاد با عملکردهای محافظت‌کننده سلول، نظیر فعالیت‌های آنتی‌اکسیدانت و ضد آپوپتوز می‌باشد، به‌واسطه مهار تولید گونه‌های فعال اکسیژن از طریق کاهش فعالیت نوتروفیل‌ها در بافت بیضه قادر به بهبود جراحات ناشی از ایسکمی - خون‌رسانی مجدد در بیضه موش صحرایی می‌باشد (۳۹).

مطالعه حاضر نیز که در راستای ارزیابی اثرات محافظتی داکسی‌سایکلین بر روی تغییرات ناشی از ایسکمی - خون‌رسانی مجدد یک‌طرفه در خصوصیات و آپوپتوز اسپرم‌های اپیدیدیمی موش صورت پذیرفت، نشان داد که داروی داکسی‌سایکلین در مهار و یا کاهش آسیب‌های تولیدمثلی ناشی از ایسکمی - خون‌رسانی مجدد یک‌طرفه در موش تا حد قابل قبولی مؤثر می‌باشد. به نظر می‌رسد اثرات درمانی قابل‌ملاحظه این دارو به‌عنوان آنتی‌بیوتیکی با خواص ضد آماسی بالقوه در برابر آسیب‌های ناشی از ایسکمی - خون‌رسانی مجدد یک‌طرفه

خون‌رسانی مجدد یک‌طرفه بیضه، کاهش معنی‌داری را در تعداد و میزان تحرک اسپرم‌ها و در عین حال افزایش معنی‌داری را در میزان اسپرم‌های مرده و غیرطبیعی از لحاظ مورفولوژی در هر دو اپیدیدیم در پی دارد. همچنین، ایسکمی - خون‌رسانی مجدد موجب افزایش معنی‌داری در میزان وقوع آپوپتوز در اسپرم‌های اپیدیدیمی سمت چپ و راست در گروه ایسکمی - خون‌رسانی مجدد نسبت به گروه شاهد، شم و داکسی‌سایکلین گردید (۷،۳۲). این یافته‌ها گزارشات دیگری در این زمینه را نیز تأیید می‌کنند که بر نقش ایسکمی - خون‌رسانی مجدد یک‌طرفه بیضه در ایجاد اختلال در روند بلوغ سلول‌های اسپرماتوزنیک، کاهش تولید و نیز کیفیت اسپرم به‌واسطه پی‌ریزی تنش‌های اکسیداتیو، واکنش‌های آماسی و القاء آپوپتوز سلولی تأکید داشته‌اند (۳۳-۳۵).

همچنین، علاوه بر لکوسیت‌ها و اسپرم‌های غیرطبیعی و نابالغ موجود در مایع منی، نقش واکنش‌های التهابی و نیز آسیب‌های دستگاه تولیدمثلی نر نظیر پیچش بیضه به‌عنوان منابع اگزوزن تولید گونه‌های فعال اکسیژن نیز در کاهش عملکرد طبیعی اسپرم و اختلالات باروری ناشی از آن به اثبات رسیده است که با یافته‌های مطالعه حاضر همخوانی داشته و گواه بر این امر می‌باشد که تشخیص نادرست، تأخیر در درمان و یا درمان نامناسب پیچش بیضه به‌عنوان یک عارضه پاتولوژیک بالینی می‌تواند به ناباروری و یا کاهش باروری منجر گردد (۳۵،۳۶).

امروزه تلاش‌های قابل‌توجهی در راستای شناسایی عوامل و ترکیباتی که قادر به مهار و یا کاهش عوارض ایسکمی - خون‌رسانی مجدد در بافت بیضه باشند، به‌عنوان یک راهکار درمانی نوین در راستای مدیریت عوارض ناخواسته پیچش بیضه در روند باروری در حال انجام است. شواهد متعددی در این زمینه پیرامون کارایی درمانی ترکیباتی نظیر کورکومین که ماده مؤثره زردچوبه

ناشی از افزایش فشار خون در موش‌های صحرایی (۴۵) و کاهش آسیب‌های کلیوی حاصل از هیپوکسی - اکسیژن‌رسانی مجدد در خوک‌های تازه متولدشده (۴۶) را موجب می‌گردد.

با جمع‌بندی داده‌های ارزیابی تجربی حاضر می‌توان چنین نتیجه‌گیری کرد که داروی داکسی‌سایکلین به علت دارا بودن اثرات ضد آماسی، ضد آپتوزی، ضد فیبروزی و آنتی‌اکسیدانت قابل‌ملاحظه، قادر به بهبود نسبی عوارض نامطلوب ایسکمی - خون‌رسانی مجدد یک‌طرفه بیضه در دستگاه تولید مثلی نر بوده و می‌تواند به‌عنوان گزینه مناسبی جهت ارتقاء راهکارهای درمانی برای کاهش اختلالات باروری ناشی از پیچش بیضه مورد استفاده قرار گیرد. با این وجود، آشکار شدن کارکردهای بالینی داروی داکسی‌سایکلین در درمان بیماری‌ها با پیچش بیضه، نیازمند طرح‌ریزی مطالعات بالینی گسترده می‌باشد.

تشکر و قدردانی

این مقاله مستخرج از پایان نامه دوره کارشناسی ارشد بافت‌شناسی دانشگاه ارومیه به شماره ۲۹۲-۲۰۱۳ می‌باشد که بدین وسیله از دانشگاه ارومیه به سبب تأمین مالی این مطالعه سپاسگزاری می‌گردد.

تجربی بیضه در دستگاه تولیدمثلی، در ارتباط با ویژگی‌های فارماکولوژیک متعددی نظیر اثرات آنتی‌اکسیدانت، ضد آپتوزی و ضد فیبروزی نیز قرار می‌گیرد (۱۰-۱۲).

همچنان که تحقیقات صورت گرفته در رابطه با ارزیابی کارایی محافظتی داکسی‌سایکلین در برابر عوارض ایسکمی - خون‌رسانی مجدد نیز نشان داده است که این دارو به‌واسطه مهار آپتوز سلولی از طریق کاهش سطح سایتوکاین‌های پیش‌تهابی، افزایش سطح مهارکننده بافتی متالوپروتئیناز و نیز مهار فعالیت متالوپروتئیناز ماده زمینه، قادر به بهبود اختلالات عملکردی و بافتی ناشی از ایسکمی - خون‌رسانی مجدد در بافت روده و کلیه موش صحرایی می‌باشد (۴۰، ۴۱) و می‌تواند از طریق مهار تورم میتوکندریایی، عوارض ایسکمی - خون‌رسانی مجدد در قلب موش صحرایی را کاهش دهد (۴۲).

از سوی دیگر، نقش محافظتی قابل توجه داکسی‌سایکلین در برابر اختلالات ناشی از تنش‌های اکسیداتیو و واکنش‌های آماسی نیز در مطالعات تجربی متعدد به اثبات رسیده است (۴۳، ۴۴). همچنان که اخیراً نیز مشخص گردیده است که داکسی‌سایکلین به‌واسطه مهار تنش‌های اکسیداتیو سمی بهبود اختلالات عروقی

References

1. Akgür FM, Kiliç K, Aktu T. Reperfusion injury after detorsion of unilateral testicular torsion. *Urol Res.* 1993; 21(6): 395-399.
2. Lysiak JJ, Nguyen QA, Turner TT. Peptide and nonpeptide reactive oxygen scavengers provide partial rescue of the testis after torsion. *J Androl.* 2002; 23(3): 400-409.
3. Filho DW, Torres MA, Bordin AL, Crezcynski-Pasa TB, Boveris A. Spermatic cord torsion, reactive oxygen and nitrogen species and ischemia-reperfusion injury. *Mol Aspects Med.* 2004; 25(1): 199-210.
4. Harrison RG, Lewis-Jones DI, Moreno de Marval MJ, Connolly RC. Mechanism of damage to the contralateral testis in rats with an ischemic testis. *Lancet.* 1981; 2(8249): 723-725.
5. Cuzzocrea S, Riley DP, Caputi AP, Salvemini D. Antioxidant therapy: a new pharmacological approach in shock, inflammation, and ischemia/reperfusion injury. *Pharmacol Rev.* 2001; 53(1): 135-139.
6. Bartke A. Apoptosis of male germ cells, a generalized or cell type-specific phenomenon. *Endocrinology.* 1995; 136(1): 3-4.
7. Wei SM, Yan ZZ, Zhou J. *Psoralea corylifolia* protects against testicular torsion/detorsion- induced ischemia/ reperfusion injury. *J Ethnopharmacol.* 2011; 137(1): 568-574.
8. Karagüzel E, Kutlu Ö, Yulu E, Mungan S, Kazaz O, Tok DS, et al. Comparison of the protective effect of dipyrindamole and acetylsalicylic acid on long-term histologic damage in a rat model of testicular ischemia-reperfusion injury. *J Pediatr Surg.* 2012; 47(9): 1716-1723.
9. Ozturk H, Ozturk H, Terzi EH, Bugdayci G, Duran A. Interleukin 10 reduces testicular damage in experimental testicular ischemia/reperfusion injury. *Urology.* 2014; 83(2): 508. 1-6.
10. Solomon A, Rosenblatt M, Li DQ, Liu Z, Monroy D, Ji Z, et al. Doxycycline inhibition of interleukin-1 in the corneal epithelium. *Invest Ophthalmol Vis Sci.* 2000; 41(9): 2544-2557.
11. Griffin MO, Jinno M, Miles LA, Villarreal FJ. Reduction of myocardial infarct size by doxycycline: a role for plasmin inhibition. *Mol Cell Biochem.* 2005; 270(1): 1-11.
12. Fujita M, Ye Q, Ouchi H, Harada E, Inoshima I, Kuwano K, et al. Doxycycline attenuated pulmonary fibrosis induced by bleomycin in mice. *Antimicrob Agents Chemother.* 2006; 50(2): 739-743.
13. Yeh YC, Lai HC, Ting CT, Lee WL, Wang LC, Wang KY, et al. Protection by doxycycline against doxorubicin-induced oxidative stress and apoptosis in mouse testes. *Biochem Pharmacol.* 2007; 74(7): 969-980.
14. Mogilner JG, Lurie M, Coran AG, Nativ O, Shiloni E, Sukhotnik I. Effect of diclofenac on germ cell apoptosis following testicular ischemia-reperfusion injury in a rat. *Pediatr Surg Int.* 2006; 22(1): 99-105.
15. Babaei M, Najafi G, Shalizar Jalali A, Behfar M. Effects of unilateral iatrogenic vas deferens trauma on fertility: an experimental in vitro fertilization mice model study. *Bull Emerg Trauma.* 2015; 3(4): 122-127.

16. Najafi G, Farokhi F, Shalizar Jalali A, Akbarizadeh Z. Protection against cyclosporine- induced reprotoxicity by *Satureja khuzestanica* essential oil in male rats. *Int J Fertil Steril*. 2016; 9(4): 548-557.
17. Shalizar Jalali A, Hasanzadeh S. *Crataegus monogyna* fruit aqueous extract as a protective agent against doxorubicin-induced reproductive toxicity in male rats. *Avicenna J Phytomed*. 2013; 3(2): 159-170.
18. Shalizar Jalali A, Najafi G, Hosseinchi M, Sedighnia A. Royal Jelly alleviates sperm toxicity and improves in vitro fertilization outcome in Stanozolol-treated mice. *Iran J Reprod Med*. 2015; 13(1): 15-22.
19. Mallick IH, Yang W, Winslet MC, Seifalian AM. Ischemia-reperfusion injury of the intestine and protective strategies against injury. *Dig Dis Sci*. 2004; 49(9): 1359-1377.
20. Cho SS, Rudloff I, Berger PJ, Irwin MG, Nold MF, Cheng W, et al. Remifentanyl ameliorates intestinal ischemia-reperfusion injury. *BMC Gastroenterol*. 2013; 13: 69-71.
21. Carden DL, Granger DN. Pathophysiology of ischaemia-reperfusion injury. *J Pathol*. 2000; 190(3): 255-266.
22. Collard CD, Gelman S. Pathophysiology, clinical manifestations, and prevention of ischemia-reperfusion injury. *Anesthesiology*. 2001; 94(6): 1133-1138.
23. Toyokuni S. Reactive oxygen species-induced molecular damage and its application in pathology. *Pathol Int*. 1999; 49(2): 91-102.
24. Panés J, Perry M, Granger DN. Leukocyte-endothelial cell adhesion: avenues for therapeutic intervention. *Br J Pharmacol*. 1999; 126(3): 537-550.
25. Elshaari FA, Elfagih RI, Sherif DS, Barassi IF. Oxidative and antioxidative defense system in testicular torsion/detorsion. *Indian J Urol*. 2011; 27(4): 479-484.
26. Ozturk A, Baltaci AK, Mogulkoc R, Ozturk B. The effect of prophylactic melatonin administration on reperfusion damage in experimental testis ischemia-reperfusion. *Neuro endocrinol lett*. 2003; 24(3): 170-172.
27. Celik H, Ayar A, Tug N, Simsek M, Ozercan I, Cikim G, et al. Effects of melatonin on noncardiogenic pulmonary edema secondary to adnexial ischemia-reperfusion in guinea pig. *Neuro endocrinol lett*. 2002; 23(2): 115-118.
28. Turnage RH, Bagnasco J, Berger J, Guice KS, Oldham KT, Hinshaw DB. Hepatocellular oxidant stress following intestinal ischemia-reperfusion injury. *J Surg Res*. 1991; 51(6): 467-471.
29. Turner TT, Tung KS, Tomomasa H, Wilson LW. Acute testicular ischemia results in germ cell-specific apoptosis in the rat. *Biol Reprod*. 1997; 57(6): 1267-1274.
30. Sukhotnik I, Miselevich I, Lurie M, Nativ O, Coran AG, Mogilner JG. The time relationship between ipsilateral testicular ischemia and germ cell apoptosis in the contralateral testis in rat. *Pediatr Surg Int*. 2005; 21(7): 512-516.
31. Lysiak JJ, Nguyen QA, Kirby JL, Turner TT. Ischemia-reperfusion of the murine testis stimulates the expression of proinflammatory cytokines and activation of c-jun N-terminal kinase in a pathway to E-selectin expression. *Biol Reprod*. 2003; 69(1): 202-210.

32. Lee JW, Kim JI, Lee YA, Lee DH, Song CS, Cho YJ, et al. Inhaled hydrogen gas therapy for prevention of testicular ischemia/reperfusion injury in rats. *J Pediatr Surg.* 2012; 47(4): 736-742.
33. Yurtçu M, Abasiyanik A, Biçer S, Avunduk MC. Efficacy of antioxidant treatment in the prevention of testicular atrophy in experimental testicular torsion. *J Pediatr Surg.* 2009; 44(9): 1754-1758.
34. Ikebuaso AD, Yama OE, Duru FI, Oyebadejo SA. Experimental testicular torsion in a rat model: effects of treatment with Pausinystalia macroceras on testis functions. *J Reprod Infertil.* 2012; 13(4): 218-224.
35. Zhang Y, Lv Y, Liu YJ, Yang C, Hu HJ, Meng XE, et al. Hyperbaric oxygen therapy in rats attenuates ischemia-reperfusion testicular injury through blockade of oxidative stress, suppression of inflammation, and reduction of nitric oxide formation. *Urology.* 2013; 82(2): 489-495.
36. Agarwal A, Sharma RK, Sharma R, Assidi M, Abuzenadah AM, Alshahrani S, et al. Characterizing semen parameters and their association with reactive oxygen species in infertile men. *Reprod Biol Endocrinol.* 2014; 12: 33-35.
37. Wei SM, Yan ZZ, Zhou J. Curcumin attenuates ischemia-reperfusion injury in rat testis. *Fertil Steril.* 2009; 91(1): 271-277.
38. Wei SM, Yan ZZ, Zhou J. Protective effect of rutin on testicular ischemia-reperfusion injury. *J Pediatric Surg.* 2011; 46(7): 1419-1424.
39. Wei SM, Yan ZZ, Zhou J. Beneficial effect of taurine on testicular ischemia-reperfusion injury in rats. *Urology.* 2007; 70(6): 1237-1242.
40. Fatih Ya ar N, Ozdemir R, Ihtiyar E, Erkasap N, Köken T, Tosun M, et al. Effects of doxycycline on intestinal ischemia reperfusion injury induced by abdominal compartment syndrome in a rat model. *Curr Ther Res Clin Exp.* 2010; 71(3): 186-198.
41. Ihtiyar E, Ya ar NF, Erkasap N, Köken T, Tosun M, Oner S, et al. Effects of doxycycline on renal ischemia reperfusion injury induced by abdominal compartment syndrome. *J Surg Res.* 2011; 167(1): 113-120.
42. Ortiz-Vilchis P, Yamazaki KG, Rubio-Gayosso I, Ramirez-Sanchez I, Calzada C, Romero-Perez D, et al. Co-administration of the flavanol-epicatechin with doxycycline synergistically reduces infarct size in a model of ischemia reperfusion injury by inhibition of mitochondrial swelling. *Eur J Pharmacol.* 2014; 744: 76-82.
43. Brown DL, Desai KK, Vakili BA, Nouneh C, Lee HM, Golub LM. Clinical and biochemical results of the metalloproteinase inhibition with subantimicrobial doses of doxycycline to prevent acute coronary syndromes (MIDAS) pilot trial. *Arterioscler Thromb Vasc Biol.* 2004; 24(4): 733-738.
44. Hoyt JC, Ballering J, Numanami H, Hayden JM, Robbins RA. Doxycycline modulates nitric oxide production in murine lung epithelial cells. *J Immunol.* 2006; 176(1): 567-572.
45. Castro MM, Rizzi E, Ceron CS, Guimaraes DA, Rodrigues GJ, Bendhack LM, et al. Doxycycline ameliorates 2K-1C

hypertension- induced vascular dysfunction in rats by attenuating oxidative stress and improving nitric oxide bioavailability. Nitric Oxide. 2012; 26(3): 162-168.

46. Labossiere JR, Pelletier JS, Thiesen A, Schulz R, Bigam DL, Cheung PY. Doxycycline attenuates renal injury in a swine model of neonatal hypoxia-reoxygenation. Shock. 2015; 43(1): 99-105.

Efficiency of Doxycycline in Mitigation of Epididymal Sperm Disorders Induced by Experimental Unilateral Testicular Ischemia-reperfusion in Mice

Shahkarimi M¹, Shalizar Jalali A^{*2}, Behfar M³, Najafi G²

1. MSc of Histology, Department of Basic Sciences, Faculty of Veterinary Medicine, Urmia University, Urmia, Iran.

2. Assistant Professor, Department of Basic Sciences, Faculty of Veterinary Medicine, Urmia University, Urmia, Iran, a.shalizar@urmia.ac.ir

3. Assistant Professor, Department of Surgery and Diagnostic Imaging, Faculty of Veterinary Medicine, Urmia University, Urmia, Iran.

Received: 3 Jan 2017 Accepted: 19 Feb 2017

Abstract

Background : Ischemia-reperfusion injury arising from testicular torsion can result in bilateral testicular damages. The aim of this study was to investigate the effect of doxycycline (DC) administration on epididymal sperm disorders following experimental unilateral testicular ischemia-reperfusion (IR) in mice.

Materials and Methods: Experiments were performed on five equal groups each comprising six adult male mice. Following anaesthesia, IR was induced by clamping left testicular vessels with an atraumatic microvascular clamp for 30 minutes in IR group. In IR+DC group, in addition, mice received DC (2.5 mg/kg per day) intraperitoneally for 3 days starting from the day of induction of experimental IR. Vehicle-treated control group, sham-operated control group and DC-only treated group were also included. Ipsilateral and contralateral epididymal sperm characteristics were evaluated after 35 days.

Results: Ischemia-reperfusion caused significant decreases in the both epididymides sperms concentration, viability and motility compared to the control group. Moreover, sperm cell apoptosis in both the ischemic and the contralateral epididymides and the percentage of sperm abnormality in ipsilateral epididymis increased significantly after IR. Doxycycline treatment attenuated all IR-induced negative changes in the above-noted parameters.

Conclusion: These findings provide evidence that DC treatment may have potentially protective effects against long-term reproductive injuries following unilateral testicular IR.

Keywords: Ischemia-reperfusion, Doxycycline, Testis, Sperm, Mouse

***Citation:** Shahkarimi M, Shalizar Jalali A, Behfar M, Najafi G. Efficiency of Doxycycline in Mitigation of Epididymal Sperm Disorders Induced by Experimental Unilateral Testicular Ischemia-reperfusion in Mice. *Yafte*. 2017; 19(1): 8-19.