گزارش دو مورد اداره بیهوشی دربیماری اپیدرمولیزبولوزا

پوپک رحیم زاده[1]، سید حسن اعتمادی[1]، ولی اله حسنی[2]، محمد حسین میردهقان[3]

1- استادیار، گروه بیهوشی، دانشکده پزشکی، دانشگاه علوم پزشکی ایران

2- استاد، گروه بیهوشی، دانشکده پزشکی، دانشگاه علوم پزشکی ایران

3- دستیار بیهوشی دانشگاه علوم پزشکی ایران

یافته / دوره نهم / شماره 4 / زمستان 86 / مسلسل 34

چکیده

دریافت مقاله:86/5/17، ***پذیرش مقاله***: 86/7/29

Ø مقدمه : بیهوشی در بیمار اپیدرمولیز بولوزا چالش بزرگی حتی برای با تجربه ترین متخصص بیهوشی می باشد. چراکه در این بیماری فشار غیر مستقیم سبب ایجاد تاول و زخم در غشائ مخاطی و پوست بدن می گردد.

Ø معرفی مورد: در این مقاله به معرفی نحوه اداره بیهوشی در دو مورد بیمار مبتلا به دیستروفیک اپیدرمولیزبولوزامی پردازیم که جهت انجام عمل جراحی پیوند پرده آمنیون بر روی چسبندگی های انگشتان به اتاق عمل آورده شدند.

Ø بحث و نتیجه‌گیری: در اداره بیهوشی این بیماران در زمانی که اقدام جراحی نیاز به شل کننده عضلانی و تهویه مکانیکی ندارد، برای اجتناب از دستکاری راه هوایی کتامین توصیه می شود.

Ø کلید واژه‌ها: اپیدرمولیز بولوزا،گرافت،تاول

آدرس مکاتبه: تهران، دانشگاه علوم پزشکی ایران، دانشکده پزشکی، گروه بیهوشی

پست الکترونیک: poupak_rah@hotmail.com

[Downloaded from yafte.lums.ac.ir on 2026-11-25]

مقدمه

اپیدرمولیز بولوزا گروهی از بیماریهای ارثی پوستی می باشند که ممکن است غشاء های مخاطی خصوصاً غشاء نواحی اوروفارنکس و مری را درگیر کند. این بیماری به سه فرم سیمپلکس جانکشنال و دیستروفیک تقسیم بندی می شود.

اپیدرمولیز بولوزا بصورت ایجاد تاول ناشی از جدا شدن لایه اپیدرم به دنبال تجمع مایع بروز می کند. تشکیل تاول با واردکردن فشار مالش و تروما در پوست فرد مبتلا اتفاق می افتد (البته وارد شدن فشار عمودی بر پوست این اثر را ندارد). تظاهر اپیدرمولیز بولوزای دیستروفیک با اسکار شدید توأم با چسبیدن انگشتان بهم (پسودوسین داکتیلی) تنگ شدن حلقه دور دهان (میکروستومی) و تنگی ازوفاژ می باشد. در این مقاله به معرفی نحوه اداره بیهوشی در دو مورد بیمار مبتلا به دیستروفیک اپیدرمولیزبولوزا که برای انجام عمل جراحی پیوند پرده آمنیون بر روی چسبندگی های انگشتان به اتاق عمل بیمارستان حضرت فاطمه (س) در مهرماه 1385 آورده شدند، می پردازیم. دو بیمار با هم خواهر و برادر بودند و به ترتیب 26 سال و 21 سال سن داشتند.

معرفی مورد

مورد اول بیمار دختر 26 ساله که بعلت گرافت پوستی با پرده آمنیون جهت عمل جراحی ترمیمی به بیمارستان فوق تخصصی حضرت فاطمه (س) ارجاع شده بود. بیمار مورد مبتلا به اپیدرمولیز بولوزا بود که در بدو تولد تشخیص داده شده و به علت سیر بیماری و اسکارهای ناشی از آن دچار اندامهای دیستروفیک و ملتهب شده بود هنگام مراجعه علائم حیاتی پایدار بود. وزن بیمار 38 کیلوگرم و سابقه 3 بار عمل جراحی داشت که آخرین دفعه آن 7 ماه قبل بوده به شرح زیر در بررسیهای بعمل آمده از وی، آزمایشات خونی محدوده نرمال بود.

Hb: 12/4، Hct: 46/2، Plt: 306000، FBS: 92، BUN: 31، Cr: 0/7، PT: 13، PTT: 45

نوار قلبی بیمار دارای همی بلوک خلفی سمت چپ بوده سمع قلب و ریه نرمال و در معاینه فیزیکی مشکل خاصی نداشت، به جز اینکه اندامهای دیستروفیک (دست ها و پاها) و سین داکتیلی های کاذب در تمام اندامها دیده می شد (شکل 1 و 4). بیمار مشکل بلع نداشته ولی زخمهای متعدد در داخل دهان و پری اورال به همراه دندانهای لق داشت. پدر و مادر بیمار سالم و فامیل بودند (پدر، نوه عمه مادر)، همچنین سابقه بیماری خاصی در خانواده وی دیده نشد، بیمار به جز آنتی هیستامین ها که جهت درمان علامتی خارش داروی دیگری مصرف نمی کرد.

قبل از عمل جراحی بیمار به آرامی و بدون ایجاد تروما و به آرامی به تخت عمل منتقل گردید رگ وریدی بیمار تعبیه و بعد با گاز و باند فیکس گردید (شکل 2). کاف فشارسنج با تعبیه پنبه در زیر کاف بسته شد و فشار خون بیمار بطور دستی اندازه گیری می شد. الکترود نوار قلب آغشته به ژل در کوچکترین سایز ممکن بر روی نقاط سالم سینه بیمار گذاشته شد. پروب پالس اکسیمتری دریایز بزرگتر از انگشت با حداقل فشار برای بیمار گذاشته شد. قبل از عمل بیمار 5 میلی لیتر بر کیلوگرم مایع نرمال سالین بطور بولوس دریافت نمود. هیدروکورتیزون وریدی 200mg تزریق گردید. سپس میدازولام 1mg و فنتانیل 50micgm دریافت نمود. بیهوشی بیمار با تزریق وریدی 50mg کتامین طی شد ولی بلافاصله بیمار آپنه کرد که بطور دستی با ماسک ونتیلاتوری که بطور آرام و پس از پیچیده شدن ویبریل به دور آن روی صورت بیمار قرار گرفته بود ونتیله شد که پس از مدت کوتاهی نفس بیمار به حالت خودبخود برگشت. ونتیلاسیون بیمار با ماسکی که به آرامی و بدون فشار روی صورت بیمار قرار گرفته بود ادامه یافت (شکل 3). از هالوتان 0/5% با کنترل خودبخود تنفس جهت حفظ و نگهداری بیهوشی استفاده شد و انفوزیون کتامین 50micg/kg دریافت می کرد درصد اشباع اکسیژن شریانی بدون هیچ تغییری در طول جراحی 99-98%بود. تغییرات همودینامیک قابل توجهی وجود نداشت

[Downloaded from yafte.lums.ac.ir on 2026-11-25]

جراحی یک ساعت بطول انجامید. بیمار بعد از عمل به ریکاوری منتقل شد و در ریکاوری 150micg/kg پلازیل وریدی تزریق شد. پس از هوشیاری کامل با حال عمومی خوب و بیدار و با توصیه های لازم به پرستار بخش به بخش مربوطه انتقال یافت.

مورد دوم بیمار پسر 21 ساله که مشابه بیمار اول بعلت گرافت پوستی با پرده آمنیون جهت عمل جراحی ترمیمی به بیمارستان فوق الذکر ارجاع داده شده بود. بیمار برادر مورد اول بود. اپیدرمولیز بولوزا نیز به طور قطعی از بدو تولد برای او نیز تشخیص داده شده بود.

وزن بیمار 28 کیلوگرم و او نیز دچار اندامهای دیستروفیک و ملتهب بود. سابقه چندین بار عمل جراحی داشت که آخرین دفعه آن 7 ماه قبل بوده است. بیمار بر خلاف مورد اول دچار دیسفاژی (تنگی مری) بوده که با صلاحدید سرویس های تخصصی مربوطه داروی بتانکول(یک دوز در روز) و پردنیزولون (یک دوز در روز) برای بیمار تجویز می شد.

آزمایشات بیمار Hb : 11/1، Hct: 38/4، Plt: 43، FBS: 62، BUN: 28، Cr: 0/5، PT: 13، PTT: 43

نوار قلب بیمار ریتم سینوسی طبیعی داشت. سمع قلب و ریه طبیعی و در معاینه فیزیکی وجود اندامهای دیستروفیک وجود سینداکتیلی کاذب، زخمهای متعدد دهانی و اطراف دهان و دندانهای لق مشاهده گردید. پدر و مادر بیمار فامیل بودند ولی سابقه بیماری خاصی در فامیل نداشت (شکل 5، 6، 7).

اداره بیهوشی بیمار مشابه بیمار اول بود بیمار به آرامی و بدون تروما به تخت عمل منتقل گردید. احتیاط های لازم در خصوص برقراری رگ وریدی و فیکس کردن آن (شکل 2)، نحوه بستن کاف فشار خون، برقراری مانیتورینگ بر اساس قانون بدون تماس اجرا شد. رعایت احتیاطات لازم جهت پالس اکسیمتری و نوار قلب مشابه بیمار اول،رعایت گردید. بیمار قبل از عمل 5 میلی لیتربر کیلوگرم مایع نرمال سالین بطور بولوس دریافت نمود. هیدروکورتیزون وریدی 200mg تزریق گردید. پس از پرمدیکاسیون میدازولام 1mg و فنتانیل 50micgm در طی مدت چند دقیقه بیهوشی بیمار با تزریق وریدی 50mg کتامین طی شد و بعد با نگهداری ماسک روی صورت بیمار با توجه به رعایت گرفتن ماسک به آرامی و بدون فشاردر حالی که دور ماسک بیهوشی ویبریل پیچیده شده بود، ونتیلاسیون خودبخودی بیمار برقرار گردید.از هالوتان0/6% با کنترل خودبخود تنفس جهت حفظ بیهوشی استفاده شد و انفوزیون کتامین 50micg/kg دریافت می کرد. درصد اشباع اکسیژن شریانی بدون هیچ تغییری در طول جراحی 99-98% بود. تغییرات همودینامیک قابل توجهی نیز وجود نداشت جراحی 50 دقیقه بطول انجامید بیمار بعد از عمل با هوشیاری نسبی به ریکاوری منتقل شد و در ریکاوری 150micg/kg پلازیل وریدی تزریق شد و پس از هوشیاری کامل با حال عمومی خوب و بیدار به بخش مربوطه انتقال یافت. ضمن آنکه تذکرات و توصیه های لازم به پرستار بخش داده شد.



شکل شماره 1- ضایعات ملتهب پوستی اندام تحتانی



شکل شماره 2- نحوه فیکس کردن IV line

[Downloaded from yafte.lums.ac.ir on 2026-11-25]

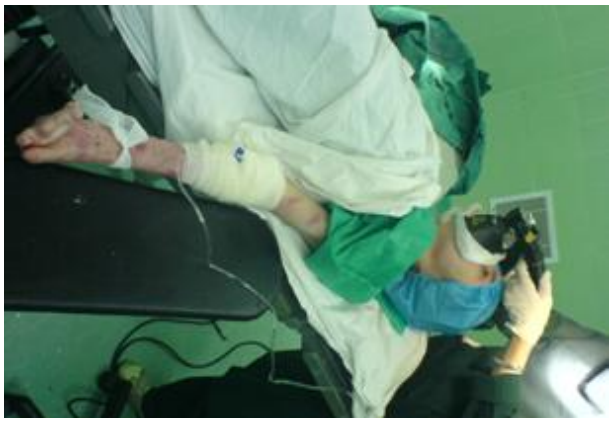

شکل شماره 3- نوع و نحوه گرفتن ماسک بیهوشی



شکل شماره 4- ضایعات ملتهب پوستی اندام تحتانی



شکل شماره 5- اندام دچار دفورمیتی



شکل شماره 6- گرافی اندامهای دفورمیتی بیمار



شکل شماره 7- دست دچار سین داکتیلی کاذب

بحث و نتیجه گیری

بیهوشی در بیمار اپیدرمولیز بولوزا چالش بزرگی حتی برای با تجربه ترین متخصص بیهوشی می باشد. زیرا در این بیماری فشار غیر مستقیم هم سبب ایجاد تاول و زخم می گردد. در کودکان مبتلا به اپیدرمولیز بولوزا دیستروفیک احتمال درگیری راه هوائی و انتوباسیون مشکل ناشی از وجود تنگی در راه هوایی وجود دارد. بیشترین توجه باید به این مسئله معطوف باشد، که تاول جدید در اثر دستکاری راه هوایی و بیهوشی ایجاد نشود. تاولهای قدیمی تروماتیزه نشوند ودر صورت امکان بیماران بایستی در اول وقت اتاق عمل پذیرش شوند تا احتمال تأخیر و لغو شدن به حداقل رسیده و با حوصله بیشتری به بیمار زمان و نیرو اختصاص داده شود. ارزیابی شامل شرح حال، معاینه و توجه به درگیری راه هوایی و انجام بیهوشی قبلی می باشد به وجود ریفلاکس گاسترو ازوفاژیال و عوارض قلبی و ریوی اپیدرمولیز بولوزا هم باید دقت شود در صورت وجود سابقه ضعف عضلانی پیشرونده به دیستروفی عضلانی (خصوصاً دیستروفی دوشن) توجه شود (1). در این بیماران کمخونی سوء تغذیه اختلات الکترلیتی و هیپوآلبومینمی احتمالاً بعلت عفونت و ناتوانی مزمن و اختلال عملکرد کلیوی اتفاق می افتد.حیات بعد از دهه دوم زندگی غیرمعمول است بیماریهای همراه با اپیدرمولیز بولوزا شامل پورفیری، آمیلوئیدوز، مالتیپل میلوما، دیابت ملیتوس و

[Downloaded from yafte.lums.ac.ir on 2026-11-25]

وضعیتهای افزایش انعقاد پذیری می باشد.پرولاپس دریچه میترال هم ممکن است با اپیدرمولیز بولوزا همراه باشد احتمال مصرف کورتیکو استروئیدها در این بیماران می بایستی در نظر گرفته شود.

سداتیو خوراکی نظیر میدازولام (0/5 mg/kg) و آتروپین (40 mic/kg) جهت خشک کردن ترشحات دهان قبل از عمل می تواند داده شود در بیمارانی که سابقه ریفلاکس گاستروازوفازیال دارند می توان از رانیتیدین (1 mg/kg) و متوکلوپرامید (150 mic/kg) خوراکی یا تزریقی استفاده کرد. بمنظور به حداقل رسانی آسیب پوستی ،تعداد نقل و انتقالهای بیمار از یک برانکارد به برانکارد دیگر به حداقل رسانده شود جهت اجتناب از وارد شدن تروما به پوست از زدن چسب، بستن کاف فشارسنج تورنیکه، الکترودهای بزرگ چسبنده جهت مانیتورینگ نوار قلبی و پالس اکسی متری و مالش با الکل تا حد امکان پرهیز شود توصیه می شود پارچه کتانی یا ویبریل در زیر کاف فشار سنج بسته شود جهت فیکس کردن لاین وریدی از بانداژ و گاز استفاده شود.

در ایندااکشن بیهوشی انتخاب بیهوشی وریدی است و جهت ایندااکشن بیهوشی داروی انتخابی (choice) کتامین می باشد چرا که هم اثرات آنالژزیک دارد، هم هوشبراست و هم تنفس خودبخود را حفظ میکند (2، 3). اخیراً از پروپوفول هم استفاده شده است (4، 5) تیوپنتال سدیم هم علیرغم احتمال قرابت بیماری اپیدرمولیز بولوزا با پورفیری در این بیماران بدون عوارض جانبی استفاده شده است (2، 6) زیرا پورفیری آنها معمولاً از نوع کوتانئه آ تاردا است در مورد مصرف ساکسی نیل کولین علیرغم ترسی که از بروز هایپرکالمی و احتمال دیستروفی عضلانی در این بیماران وجود دارد (7، 8) هنوز موردی دیده نشده است لذا در مورد اورژانسی قابل استفاده است. از هوشبرهای استنشاقی هم می توان استفاده کرد و بخصوص سووفلوران توصیه شده است.ماسک بیهوشی بایستی با گاز پارافینه یا ویبریل پوشیده شده تا حداقل فشار و تروما را در روی صورت بیمار ایجاد کند.دستکش ها لارنگوسکوپ و لوله تراشه بایستی لوبریکه شوند (چرب شوند).برای اجتناب از مانیپولاسیون طولانی مدت صورت با ماسک بیهوشی انجام انتوباسیون ترجیح داده شود. برای کاهش خطر ایجاد تاول جدید،لوله تراشه یک سایز کوچکتر از اندازه مورد نظر انتخاب شود و در صورت کافدار بودن،کاف بدقت باد شود. توصیه شده لوله تراشه به دندان با سیم فیکس شود(3)ولی می توان با بانداژ گازی یا گاز وازلینه هم آنرا فیکس کرد.برای جلوگیری از خراش قرنیه باید از یک پد ژلی استفاده شود پایش حین بیهوشی این بیماران بر اساس اصل عدم تماس است یعنی حداقل پایش انجام شود. جهت مانیتور ساچوراسیون اکسیژن خون، پروب گوشی ایده آل است. برای مانیتور نوار قلبی ابتدا پد ژلی یا گاز پارافینه در محل گذاشته شود و سپس الکترود چسبانیده شود. یا سایز الکترود تا حد امکان کوچک شود.برای حفظ بیهوشی ،آنستزی بالانس مناسب است.از بلوک رژیونال و سنترال بطور موفق آمیزی بدون عارضه استفاده شده است.استفاده از آنستزی زیر پوستی (انفیلتراسیون لوکال انستتیک) توصیه نمی شود.در انتهای عمل ،ساکشن ترشحات دهان تحت دید مستقیم انجام شود که ساکشن به مخاط دهان آسیب می رساند و حلق و حنجره از نظر ایجاد تاول جدید قبل از اکستوبه کردن بررسی شوند.از ماسکهای پلاستیکی انتقال دهنده O_2 اجتناب شود چون لبه های تیز ممکن است داشته باشند ولی ماسک های بیهوشی در این مورد ترجیح داده می شوند. در مورد مصرف LMAدر این بیماران هنوز بررسی کامل انجام نشده لذا توصیه نمی شود.

در یک بررسی که روی 309 بیمار 3روزه تا 23 سال مبتلا به اپیدرمولیز بولوزا توسط JAMES and WARK در سال 1982 انجام شده فقط در 21 مورد تاول جدید متعاقب جنرال آنستزی ایجاد شده است (5). این در صد پائین ایجاد تاول در مطالعه گریفین در 1993 نیز که روی 57 مورد بیمار انجام شده بود و فقط در 7 مورد تاول جدید ایجاد شده بود که

[Downloaded from yafte.lums.ac.ir on 2026-11-25]

در 3 نفر از آنها منجر به انتوباسیون مشکل گردیده بود مشاهده گردید (4). شایان به ذکر است که تمامی این مطالعات در مرکز سنترال مجهز و دارای امکانات و مراقبت های دقیق و کامل صورت گرفته است و لزوماً مراقبت و انجام بیهوشی در مراکز با امکانات کمتر نیاز به آگاهی و دقت بیشتر متخصص بیهوشی و جراح دارد.

بطور کلی در اداره بیهوشی این بیماران در زمانی که اقدام جراحی نیاز به شل کننده عضلانی و تهویه مکانیکی ندارد، برای اجتناب از دستکاری راه هوایی کتامین توصیه می شود و داروی بسیار مفیدی است.درمطالعه برندا که در سال 2006 انجام شدبر این دارو تأکید شده است. (8،9) گاهاً بیهوشی منطقه ای اسپینال ،اپیدورال یا بلوک شبکه بازویی بعنوان جایگزین بیهوشی عمومی توصیه می شود.(10)

بطور کلی در ایندااکشن بیهوشی انتخاب بیهوشی وریدی است و جهت ایندااکشن بیهوشی داروی انتخابی کتامین می باشد چرا که اثرات هوشبری وآنالژزیک دارد،و تنفس خودبخودرانیزحفظ میکند.در اداره بیهوشی این بیماران نیز در زمانی که اقدام جراحی نیاز به شل کننده عضلانی و تهویه مکانیکی ندارد، برای اجتناب از دستکاری راه هوایی کتامین توصیه می شود (11).

[Downloaded from yafte.lums.ac.ir on 2026-11-25]

References

1. Niemi KM, Placek R, Eggers GWN. Simplex associated with Muscular Dystrophy with recessive inheritance.Arch Dermatol 1992; 124: 551-554
2. Spargo PM. Epidermolysis Bullosa and porphyria. anesthesia 1992; 44: 79-80
3. Hagen R, Broster T, Placek R. Anesthetic management in patients with Epidermolysis Bullosa Dystrophica. Anesthesia 1988; 43: 482-485
4. Griffin RP, Baum Victor C, Hiromi K. The anesthetic management in patients with Epidermolysis Bullosa Dystrophica. Anesthesia 1993; 48: 810-815
5. Jawes I, wark H. Airway management during Anesthesia in patients with Epidermolysis Bullosa Dystrophica. Anesthesiology 1982; 56: 323-326
6. Yonker-sell AE, Yoroyama M, Moriba K. Twelve hour anesthesia in a patient with EB. Can J Anesthesia 1995; 42: 435-739
7. Kelly RE, Scott R, Yasashi N. Brachial Plexus Anes. In patients with recessive EBD. Anes, Analgesia 1987; 66: 1318-1320
8. Brenda G, Yuan- Chi L. Anesthesia and pain management for pediatric patients with dystrophic epidermolysis bullosa. Journal of clinical anesthesia 2006; 18 (4): 268-271
9. Bilgin F, Kurt E, Atesalp S. Major Surgery and Anesthetic Technique in Epidermolysis Bullosa. J of military medicine 2004; 3: 303-308
10. Lyons B. Anaesthesia for children with epidermolysis bullosa: a review of 20 years' experience.Eur J Anaesthesiol. 2002; 19(9): 689-690

[Downloaded from yafte.lums.ac.ir on 2026-11-25]