

## گزارش یک مورد تراتوم خوش خیم مדיاستن خلفی تقلید کننده کیست هیدائیک و یک مورد تراتوم خوش خیم مדיاستن قدامی، تشخیص و درمان

مجتبی احمدی نژاد<sup>۱</sup>، اصغر عالیه پور<sup>۲</sup>، سپیده وهابی<sup>۳</sup>، آرام طولابی<sup>۴</sup>، ناهید حسینی نژادمیر<sup>۴</sup>، معصومه میثمی<sup>۵</sup>

۱- گروه جراحی، دانشکده پزشکی، دانشگاه علوم پزشکی لرستان، خرم آباد، ایران  
۲- گروه پاتولوژی، دانشکده پزشکی، دانشگاه علوم پزشکی لرستان، خرم آباد، ایران  
۳- گروه بیهوشی، دانشکده پزشکی، دانشگاه علوم پزشکی لرستان، خرم آباد، ایران  
۴- دانشکده پزشکی، دانشگاه علوم پزشکی لرستان، خرم آباد، ایران  
۵- گروه توانبخشی، دانشگاه علوم پزشکی اهواز، اهواز، ایران

یافته / دوره چهاردهم / شماره ۱ / بهار ۹۱ / مسلسل ۵۱

### چکیده

دریافت مقاله: ۹۰/۸/۱، پذیرش مقاله: ۹۰/۱۰/۱۳

**\* مقدمه:** تراتوم‌ها جزء تومورهای مادرزادی سلول‌زایا طبقه بندی شده‌اند. این تومورها، بافت‌های اکتویپیک هستند که از ۲-۳ لایه زاینده ساخته شده و شامل اجزای بالغ، نابالغ یا بدخیم هستند و معمولاً در طول خط وسط بدن یافت می‌شوند. این تومورها به طور شایع در تخمدان‌ها، بیضه‌ها، ترئوپربنوتون و ناحیه ساکروکوکسیژنال دیده می‌شوند. تراتوم‌های مדיاستن، شیوع بسیار کمی داشته به طوری که فقط ۱۳-۸٪ تومورهای این ناحیه را شامل می‌شوند. اکثریت آن‌ها در مדיاستن قدامی قرار گرفته و فقط ۸-۳٪ از مדיاستن خلفی منشأ گرفته‌اند.

**\* معرفی مورد:** دو بیمار مبتلا به تراتوم خوش خیم معرفی می‌شود.

مورد اول: مرد ۶۵ ساله با شکایت درد قفسه سینه و دیسفاژی مراجعه نموده است که در آن CT اسکن توده کیستیک خوش خیم بسیار بزرگ در مדיاستن خلفی مشاهده و تحت رزکسیون جراحی قرار گرفت، تشخیص نهایی تراتوم کیستیک گزارش شد. علائم بیمار با رزکسیون جراحی از بین رفت.

مورد دوم: خانم ۵۵ ساله با تراتوم خوش خیم مדיاستن قدامی که در بررسی به دنبال ترومای قفسه سینه کشف شد و تحت رزکسیون قرار گرفت و در پیگیری ۳۰ ماهه هیچ کدام از بیماران مشکلی نداشتند.

**\* بحث و نتیجه‌گیری:** این تومورهای با رشد آهسته اغلب بدون علامت‌اند و به طور تصادفی در تصویربرداری از قفسه سینه و یا به دلیل ایجاد عوارضی چون آتلکتنازی، چسبندگی، فشار به ساختمان‌های مجاور یا پاره شدن و عفونت ثانویه شناسایی می‌شوند. عمل جراحی تنها درمان قطعی است و حتی وقتی بیمار بدون علامت است به خاطر عوارض بالقوه اش قابل توصیه است.

**\* واژه‌های کلیدی:** تراتوم، تومور مדיاستن.

آدرس مکاتبه: خرم آباد، بیمارستان شهدای عشایر

پست الکترونیک: Dr\_ts\_ahmadinejad@yahoo.com

## مقدمه

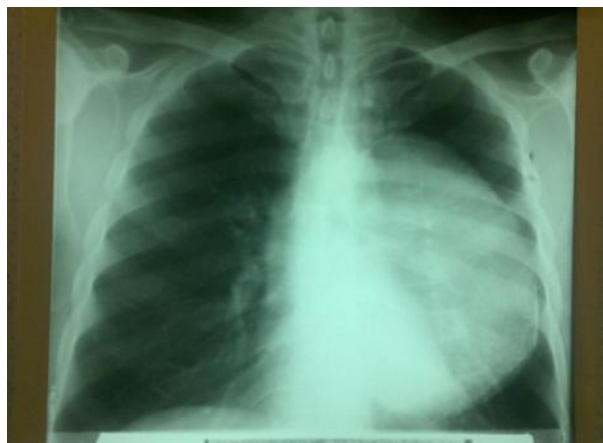تراتومها، تومورهای مادرزادی هستند که شامل مشتقات لایه زایا هستند که جزء اکتودرم آنها غالب است و از سلولهای امبریونال چند ظرفیتی تشکیل شدهاند (۱، ۲). این تومورها به طور شایع در تخمدانها، بیضهها، رترو پریتون و ناحیه ساکرو کوکسیژنال اتفاق می افتد (۱). فقط ۳ تومورهای سلول زایا در مدیاستن رخ می دهند (۳). آنها معمولاً در طول خط وسط بدن یافت می شوند که مسیر مهاجرت سلول زایا در دوره رویانی است (۴).

تراتومها می توانند به انواع توپر بالغ، کیستی، نابالغ، بدخیم و مختلط تقسیم شوند که انواع نابالغ آن ۱ تراتوم های مدیاستن را شامل می شود (۵). این تومورها اگر چه در بیماران تمامی سنین دیده شده، اما در افراد جوان شایع تر است و اغلب در زنان مشاهده می شوند، که البته انواع نابالغ در مردان شیوع بیشتری دارند (۶). ما تراتوم مدیاستن خلفی را که در CT اسکن بسیار شبیه کیست هیداتید است معرفی می کنیم.

## معرفی مورد

مورد اول: آقای ۶۵ ساله که با شکایت درد قفسه سینه و دیسفاژی و تنگی نفس مراجعه نموده است که بیمار از درد رترواسترنال که به ناحیه بین دو کتف انتشار یافته، شکای بود. بیمار سابقه مصرف سیگار به میزان ۴۰ pack/year را نیز می دهد. در معاینه: در سمع ریه ها کاهش صدای سمت چپ همراه با ویزینگ خفیف داشت.

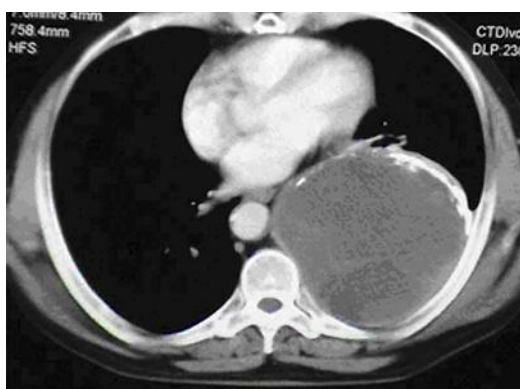
علائم حیاتی (BP:120/80, PR:86, RR:16) در محدوده نرمال بوده و CXR توده ای در لوب تحتانی ریه چپ مشاهده شد شکل (۱).



شکل ۱- نمای رخ ونیم رخ گرافی صدی که توده ای را در لوب تحتانی نشان می دهد

در CT اسکن توده کیستیک بسیار بزرگ مدیاستن خلفی با تشخیص اولیه کیست هیداتید گزارش شد (شکل ۲).

تصویر ۲ نشان دهنده توده کیستیک با کلسیفیکاسیون پراکنده جدار حاوی کیستهای کوچک مقلد کیست دختر در کیست هیداتید EKG نرمال بود. گزارش اسپرومتری نمای Restrictive & mild Obstructive داشت.



شکل ۲- توده کیستیک با کلسیفیکاسیون پراکنده جدار حاوی کیست های کوچک مقلد کیست

آزمایشات درخواست شده برای بیمار شامل: BUN - Cr - K - Na - FBS - CBC diff - Hydatid Ab- نرمال بود.

پس از ارزیابی اولیه بیمار کاندید توراوتومی شد که در بررسی حین عمل کیست بسیار بزرگ به ابعاد ۳۰×۳۰×۲۰ در مدیاستن

مورد دوم: خانم ۵۵ ساله که به دنبال ترومای قفسه سینه تحت بررسی قرار گرفت و مشخص شد که بیمار دارای تراتوم خوش خیم مدياستن قدامی است که هیچ گونه علامتی برای بیمار ایجاد نکرده بود. بیمار تحت جراحی و رزکسیون توده قرار گرفت و در پیگیری ۳۰ ماهه بیمار بدون علامت بود.

### بحث و نتیجه گیری

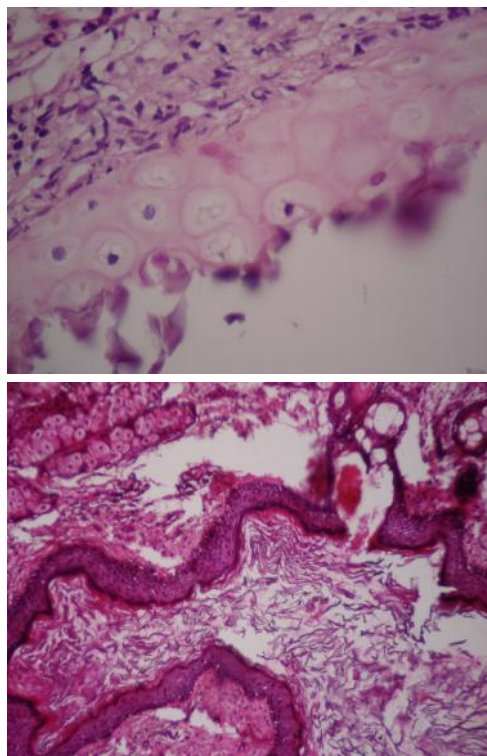
اکثریت تراتوم های خوش خیم در مدياستن قدامی نزدیک به تیموس مشاهده شده و به ندرت در مدياستن خلفی بوده اند (۷،۸). تراتوم ها در مدياستن خلفی به طور بالینی مکرراً و مشخصاً ساختمان های اطراف را درگیر می کند که نیاز به ارزیابی قبل از عمل دارد (۹). پروگنوز بیماران با تراتوم نابالغ که سن بیش از ۱۵ سال دارند در صورتی که پس از دریافت کموتراپی، رزکسیون کامل صورت گرفته باشد، به خوبی بیماران با تراتوم بالغ است (۱۰).

در حالیکه رزکشن جراحی کامل تراتوم نابالغ در بیماران بالای ۱۵ سال واضح است، نیاز به کموتراپی در این بیماران بستگی به وجود مارکرها افزایش یافته و میزان جزء نابالغ دارد (۱۱). پروگنوز در بیماران با تراتوم نابالغ بستگی به ترکیبی از فاکتورها شامل رزکسیون جراحی کامل، سن، محل آناتومیک تومور و مقدار عناصر نابالغ تومور دارد (۱۲،۱۳).

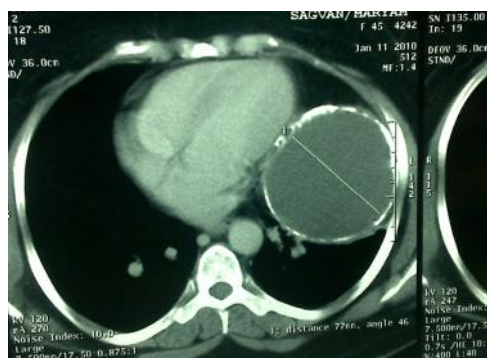اغلب تراتوم های مدياستن خوش خیم و معمولاً باعث ایجاد علائم موضعی نمی شوند. در بزرگسالان، ۲/۳ موارد بدون علامت هستند (۱۷-۱۴) و بنابراین، این تومورها تمایل به تشخیص اتفاقی در تصویربرداری قفسه سینه دارند (۶). علت ایجاد علائم می تواند فشار، تهاجم به ساختمان های مجاور در داخل قفسه سینه یا سندرم های گوناگون همراه با آن باشد (۱۵،۱۸).

بر خلاف بزرگی نسبی تراتوم های کیستیک، علائم فشاری به دلیل وجود ساختار کیستیک آنها نادر است (۱۷). شایع ترین علامت آنها درد قفسه سینه است. بیمار ما تظاهر غیر معمول دیسفاژی و درد مبهم قفسه سینه را نشان داد. تراتومها پس از تیموما دومین

خلفی با چسبندگی به ریه، پلور و عناصر حیاتی مدياستن خلفی دیده شد که رزکسیون تومور با حفظ عناصر مدياستن انجام شد (شکل ۴) و در بررسی پاتولوژی تراتوم کیستیک بالغ گزارش شد. علائم بیمار پس از عمل از بین رفت و در پیگیری ۳۰ ماهه هیچ مشکلی نداشت (شکل ۳).



شکل ۳: جدار کیستیک با پوشش اسکوآموس همراه با عناصر غضروفی و سببوسوس



شکل ۴: توده کیستیک بزرگ مدياستن قدامی با کلسیفیکاسیون پراکنده حاشیه کیست

تومور شایع مدیاستن قدامی هستند (۱۹). گرچه تراتوم های بالغ از علل شایع تومورهای مدیاستن قدامی هستند، آنها به ندرت در سایر قسمت های مدیاستن ایجاد می شوند (۳). تغییر شکل بد خیمی در یک تراتوم بزرگ مدیاستن نیست (۲). یک توده کشف شده در مدیاستن قدامی در تصویربرداری قفسه سینه که دارای نواحی کلسیفیه و حدود صافی است شباهت زیادی به تراتوم دارد (۱۹،۲۱). تراتوم مدیاستن خلفی یافته ای نادر است که می تواند اشکال تشخیصی ایجاد کند، بدون یافته های رادیولوژیک تیپیک یا آگاهی از تراتوم مدیاستن خلفی تشخیص صحیح قبل از عمل مشکل است پس تراتوم باید در تشخیص افتراقی تومور مدیاستن خلفی مورد توجه قرار گیرد (۴). ویژگی منحصر به فرد در نمونه ما شناور بودن چندین جسم کروی در یک کیست بزرگ بود که باعث شد اکتینوکوکوس ریوی به عنوان تشخیص افتراقی مطرح شود و این ویژگی در بررسی مقالات تنها در یک مورد توسط چن<sup>۱</sup> گزارش شد. هر چند کلسیفیکاسیون جدار کیست هیداتید در ریه بسیار نادر است (۲۲).

یک کیست هیداتید شاخص، اغلب به عنوان یک توده داخل ریوی اتفاق می افتد و در کمتر از ۱/۲ در مدیاستن بروز پیدا می کند (۲۳).

CT اسکن قفسه سینه تظاهرات ساختاری و میزان تهاجم به بافت های مجاور را تعیین می کند، با استفاده از مواد حاجب می توان بین توده و ساختار عروقی افتراق گذاشت (۲۴). هم گونی، چگالی، حدود، سایز و محل دقیق توده مدیاستن می تواند به تفصیل تعیین شود (۲۵).

درمان جراحی تنها درمان قطعی و قابل قبول برای بیماران نشان دار و بدون علامت برای پرهیز از عوارض است. هر چند رزکسیون ناقص تومورها نیز علائم را از بین برده و به ندرت عود دیده می شود.

1. Chen

## References

1. Aarwal G, Kar D. Teratoma of the anterior mediastinum presenting as a cystic neck mass: a case report. *J Med case report*, 2008, 2:23-27
2. Allen MS. Presentation and management of benign mediastinal teratomas. *Chest Surg Clin N Am* 2002;12(4):659-64.
3. Kao H, Hsu H, Chen J, Cheng M, Huang G. Imaging Characteristics of a Mature Posterior-mediastinal Teratoma. *J Med Sci* 2009;29(2); 81-83.
4. Ogata S, Okusa Y, Ogawa T, Ogawa T, Inoue K, Ozeki Y. Mature cystic teratoma in the posterior mediastinum. *Can J Surg* 2009; 52(3):E73-E74.
5. Golash V. A giant anterior mediastinal teratoma presenting as orthopnea and dysphagia in an adult. *J Thorac Cardiovasc Surg* 2005;130:612-613.
6. Yetkin U, Orgencalli A, Yuncu G, Gurbuz A. Large Mediastinal Teratoma Originating from the Aortic Adventitia. *Tex Heart Inst J*, 2004;31(3):309-312.
7. Moeller KH, Rosado-de-Christenson ML, Templeton PA. Mediastinal mature teratoma: imaging features. *Am J Roentgenol* 1997;169:985-990.
8. Rosado-de-Christenson ML, Templeton PA, Moran CA. Mediastinal germ cell tumors: radiologic and pathologic correlation. *Radiographics* 1992;12:1013-1030.
9. Kurosaki Y, Tanaka YO, Itai Y. Mature teratoma of the posterior mediastinum. *Eur Radiol* 1998;8:100-102.
10. Mcleod NP, Vallely PM, Mathur NM. Massive Immature Mediastinal Teratoma Extending into the Left Pleural Cavity. *Heart, Lung and Circulation*. 2005;14:45-47.
11. Arai K S, Ohta M, Suzuki H. Primary immature mediastinal teratoma in adulthood, *Eur J Surg Oncol* 1997;23:64-67.
12. Marina NM, Cushing B, Giller R, Cohen L, Lauer SJ, Ablin A, et al. Complete surgical excision is effective treatment for children with immature teratomas with or without malignant elements: a pediatric oncology group/Children's Cancer Group Intergroup Study. *J Clin Oncol* 1999;17:2137-2143.
13. Col C. Immature teratoma in both mediastinum and liver of a 21-year-old female patient. *Acta Med Aust* 2003;30:26-28.
14. Wongsangiem M, Tangthangtham A. Primary tumors of the mediastinum: 190 cases analysis (1975-1995). *J Med Assoc Thai* 1996;79:689-697.
15. Takeda S, Miyoshi S, Ohta M, Minami M, Masaoka A, Matsuda H. Primary germ cell tumors in the mediastinum: a 50-year experience at a single Japanese institution. *Cancer* 2003;97(2):367-376.
16. Davis RD Jr, Oldham HN Jr, Sabiston DC Jr. Primary cysts and neoplasms of the mediastinum: recent changes in clinical presentation, methods of diagnosis, management, and results. *Ann Thorac Surg* 1987;44:229-237.
17. Mullen B, Richardson JD. Primary anterior mediastinal tumors in children and adults. *Ann Thorac Surg* 1986;42: 338-45.
18. Suhler EB, Chan CC, Caruso RC, Schrupp DS, Thirkill C, Smith JA, et al. Presumed teratoma-associated paraneoplastic retinopathy. *Arch Ophthalmol* 2003;121(1):133-137.
19. Jeung MY, Gasser B, Gangi A, Bogorin A, Charneau D, Wihlm JM, et al. Imaging of cystic masses of the mediastinum. *Radiographics* 2002;22: 79-93.
20. Comiter CV, Kibel AS, Richie JP, Nucci MR, Renshaw AA. Prognostic features of teratomas with malignant transformation: a

- clinicopathological study of 21 cases. *J Urol* 1998;159:859-863.
21. Wu TT, Wang HC, Chang YC, Lee YC, Chang YL, Yang PC. Mature mediastinal teratoma: sonographic imaging patterns and pathologic correlation. *J Ultrasound Med* 2002; 21(7):759-765.
22. Chen C, Zheng H, Jiang S. An unusual case of giant mediastinal teratoma with malignant transformation. *Ann Thorac Surg*; 2008;86:302-304.
23. Zidi A, Zannad-Hantous S, Mestiri I, Ghairi H, Baccouche I, Djilani H, et al. Hydatid cyst of the mediastinum: 14 case reports *J Radiol* 2006;87:1869-1874.
24. Strollo DC, Rosado de Christenson ML, Jett JR. Primary mediastinal tumors. Part 1: tumors of the anterior mediastinum. *Chest* 1997;112:511-22.
25. Cheung YC, Ng SH, Wan YL, Pan KT. Ruptured mediastinal cystic teratoma with intrapulmonary bronchial invasion: CT demonstration. *Br J Radiol*.2001;74(888):1148-1149.