

بررسی اثر دوز پایین آسپرین (7/5 mg/kg) بر بافت تخمدان در زمان لانه‌گزینی در موش سفید آزمایشگاهی نژاد NMRI

فاطمه ساکی^۱، ماندانا بیگی بروجنی^۲، مهرانگیز صدوقی^۳، امیدعلی عادل^۴
۱- گروه زیست شناسی، دانشکده علوم پایه، دانشگاه آزاد اسلامی واحد تهران شمال، تهران، ایران
۲- گروه آناتومی، دانشکده پزشکی، دانشگاه علوم پزشکی لرستان، خرم آباد، ایران
۳- گروه زیست شناسی، دانشکده علوم پایه، دانشگاه آزاد اسلامی واحد تهران شمال، تهران، ایران
۴- گروه پاتولوژی، دانشکده پزشکی، دانشگاه علوم پزشکی لرستان، خرم آباد، ایران

یافته / دوره چهاردهم / شماره ۳ / تابستان ۹۱ / مسلسل ۵۲

چکیده

دریافت مقاله: ۹۰/۱۰/۱۵، پذیرش مقاله: ۹۱/۳/۸

* **مقدمه:** آسپرین یک داروی ضد التهاب غیراستروئیدی است که با تأثیر بر روی پروستاگلاندین‌ها در تکامل فولیکول‌ها و ساختار جسم زرد دخالت دارد. با توجه به این موضوع بررسی تأثیر دوز پایین آسپرین در زمان لانه‌گزینی ضروری به نظر می‌رسد که در تحقیق حاضر به آن پرداخته شده است.

* **مواد و روش‌ها:** موش‌های ماده نژاد NMRI به دو گروه کنترل و تجربی تقسیم شده و در هر دو گروه بارداری کاذب القا شد. گروه تجربی تا روز ۴/۵ تحت تزریق با آسپرین قرار گرفت، سپس در روز ۴/۵ تخمدان‌ها خارج شده، ابتدا حجم و وزن آنها اندازه‌گیری شد، سپس برش‌های سریالی تهیه و رنگ آمیزی به روش H&E انجام گرفت.

* **یافته‌ها:** وزن تخمدان در گروه کنترل $177 \pm 0.07 \text{ gr}$ و در گروه تجربی $247 \pm 0.55 \text{ gr}$ و نیز حجم تخمدان در گروه کنترل $19 \pm 0.19 \text{ mm}^3$ و در گروه تجربی $17 \pm 0.17 \text{ mm}^3$ بود. تعداد جسم زرد در گروه کنترل 15 ± 0.2 و در گروه تجربی 15 ± 0.21 شمارش شد (در هر سه مورد تفاوت معنی‌دار مشاهده شد). در خصوص مطالعات کیفی مربوط به مقاطع عروقی به نظر می‌رسد تعداد مقاطع عروقی در گروه تجربی نسبت به گروه کنترل افزایش یافته است.

* **بحث و نتیجه‌گیری:** دوز پایین آسپرین (7/5 mg/kg) در زمان لانه‌گزینی با افزایش تعداد جسم زرد بر روند حاملگی اثر مثبت داشته و باعث دوام جنین می‌شود، همچنین با افزایش مقاطع عروقی باعث خون‌رسانی بالا و افزایش کارایی تخمدان می‌شود.

* **واژه‌های کلیدی:** دوز پایین آسپرین، تخمدان، لانه‌گزینی، موش سفید آزمایشگاهی.

آدرس مکاتبه: خرم آباد، گروه آناتومی، دانشکده پزشکی، دانشگاه علوم پزشکی لرستان

پست الکترونیک: hkhv_5961@yahoo.com

مقدمه

آسپرین نوعی داروی ضدالتهاب غیر استروئیدی است که از طریق مهار آنزیم سیکلواکسیژناز باعث مهار سنتز پروستاگلاندین می‌شود (۱). تخمدان عضوی است که در طی چرخه تولید مثل دچار تغییرات ساختاری و عملکردی زیادی می‌شود (۲). تحلیل جسم زرد مکانیسمی طبیعی و ضروری در این چرخه بوده و نشان دهنده کاهش عملکرد سلولی است. پروستاگلاندین‌ها نیز از متغیرهای مؤثر در ایجاد التهاب هستند. پروستاگلاندین‌ها باعث تغییر در میزان تخمک‌گذاری در پستانداران می‌شود. داروهای ضد التهاب غیر استروئیدی که بیوسنتز پروستاگلاندین‌ها را مهار می‌کنند فرایند تخمک‌گذاری را تحت تأثیر قرار می‌دهند (۳).

جسم زرد یک اندام ترشحی است و مقدار زیادی پروژسترون و استروژن ترشح می‌کند (۴). با توجه به اهمیت جسم زرد در فرایند لانه‌گزینی و ادامه حاملگی و از طرفی نقش پروستاگلاندین‌ها در فرایند تخمک‌گذاری ضروری به نظر می‌رسد تأثیر آسپرین که مهارکننده پروستاگلاندین است بر روی جسم زرد در زمان لانه‌گزینی بررسی شود. لانه‌گزینی مرحله‌ای از بارداری است که در نیمه اول بارداری رخ می‌دهد و طی آن رابطه خونی بین مادر و جنین برقرار می‌شود (۵).

تحقیقات Shiff و همکارانش نشان داده در موش‌هایی که به مدت طولانی تحت تأثیر دوز پایین آسپرین (۷/۵ mg/kg) قرار داشته‌اند سطح پروژسترون نسبت به گروه کنترل بالاتر است (۶). همچنین Carson نیز اظهار داشت مهارکننده‌های پروستاگلاندین (مانند ایندومتاسین و استیل سالیسیلیک اسید) باعث تقویت جسم زرد و طولانی کردن فعالیت لوتئال در موش‌های باردار می‌شود (۲). Al-janabi در سال ۲۰۰۵ نشان داد تعداد جسم زرد در حیواناتی که دوز پایین آسپرین (۷/۵ mg/kg) در فاز دی استروس دریافت کرده‌اند در مقایسه با گروه کنترل افزایش یافته است (۷).

تحقیقات انجام شده نشان می‌دهد که دوز پایین آسپرین می‌تواند بر روی جسم زرد تأثیر داشته باشد. با توجه به این موضوع

بررسی تأثیر دوز پایین آسپرین در زمان لانه‌گزینی ضروری به نظر می‌رسد که در تحقیق حاضر به آن پرداخته شده است.

مواد و روش‌ها

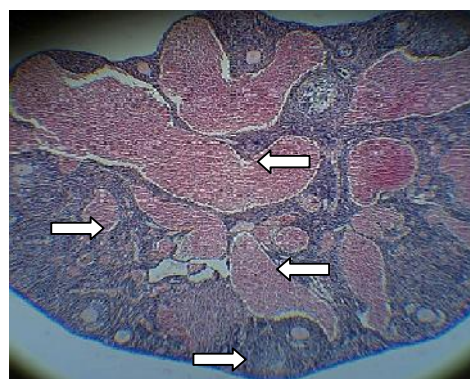
در این تحقیق از موش‌های سوری ماده، نژاد NMRI (دانشگاه شهید بهشتی، ایران) با سن ۱۰-۶ هفته استفاده شد، موش‌ها در شرایط استاندارد حیوان‌خانه به مدت دو هفته برای سازش با محیط نگهداری شدند. سپس موش‌ها به دو گروه کنترل و تجربی تقسیم شده و در آنها بارداری کاذب با کشیدن سوپ در ناحیه واژن صورت گرفت. در گروه تجربی بعد از ایجاد حاملگی کاذب، بلافاصله عمل تزریق آسپرین با دوز پایین (۷/۵ mg/kg) آغاز شد و تا روز نمونه‌برداری بصورت روزانه و در ساعت مشخص ادامه یافت (۷). سپس در روز ۴/۵ (۱۰۸ ساعت) پس از ایجاد حاملگی کاذب (زمان لانه‌گزینی) بررسی انجام گرفت.

حیوانات به روش جابجایی مهره‌های گردنی کشته شده و تخمدان‌ها جهت تعیین وزن و حجم و انجام مطالعات میکروسکوپی برداشت شد، متوسط وزن تخمدان‌ها با ترازوی دیجیتالی و متوسط حجم آنها توسط استوانه مدرج اندازه گرفته شد، به این صورت که ابتدا حجم فرمالین در استوانه مدرج اندازه گرفته شد، سپس تخمدان‌ها به فرمالین انتقال داده شده و تفاوت حجم محاسبه و طبق آن متوسط حجم تخمدان‌ها بدست آمد. نمونه‌ها بعد از پردازش بافتی در پارافین قالب‌گیری شده و سپس با میکروتوم برش‌های بافتی تهیه و به روش H&E رنگ‌آمیزی گردید. سپس از تخمدان‌ها برش‌های سریالی تهیه شد و از هر ده برش یکی مورد مطالعه قرار گرفت. نمونه‌ها با بزرگنمایی ۱۰۰ و در هر برش ۵ فیلد مورد بررسی قرار گرفت. داده‌های تحقیق حاضر با استفاده از برنامه آماری SPSS و آزمون TUKY محاسبه و اختلاف آماری در سطح $p < 0.05$ ، معنی‌دار در نظر گرفته شد.

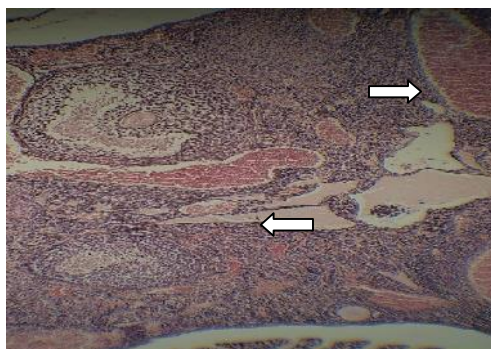
یافته‌ها

وزن تخمدان در گروه کنترل 0.77 ± 0.03 gr و در گروه تجربی 0.74 ± 0.03 gr بود. وزن تخمدان در گروه تجربی که تحت تأثیر دوز پایین آسپرین ($7/5$ mg/kg) قرار داشته، در مقایسه با گروه کنترل افزایش یافته است و تفاوت معنی‌دار مشاهده شد ($p=0.04$ و 0.05). حجم تخمدان در گروه کنترل 19 ± 0.70 mm³ و در گروه تجربی 17 ± 0.20 mm³ اندازه‌گیری شد. حجم تخمدان در گروه تجربی که تحت تأثیر دوز پایین آسپرین ($7/5$ mg/kg) قرار داشته در مقایسه با گروه کنترل افزایش یافته است و تفاوت معنی‌دار مشاهده شد ($p<0.05$ و $p=0.03$).

تعداد جسم زرد در گروه کنترل 15 ± 0.2 و در گروه تجربی 15 ± 0.21 شمارش شد. تعداد جسم زرد در گروه تجربی که تحت تأثیر دوز پایین آسپرین ($7/5$ mg/kg) قرار داشتند در مقایسه با گروه کنترل افزایش قابل ملاحظه‌ای داشته و تفاوت معنی‌دار مشاهده شد ($p<0.05$ و $p=0.02$). در مطالعه کیفی با توجه به تصاویر مربوطه به نظر می‌رسد تعداد مقاطع عروقی در گروه تجربی نسبت به گروه کنترل افزایش داشته است (تصویر ۱ و ۲).



تصویر ۱. میکروگراف تخمدان، تراکم عروق خونی در گروه تجربی در روز ۴/۵ بعد از حاملگی کاذب، رنگ آمیزی H&E، بزرگنمایی 100x.



تصویر ۲. میکروگراف تخمدان، تراکم عروق خونی در گروه کنترل در روز ۴/۵ بعد از حاملگی کاذب، رنگ آمیزی H&E، بزرگنمایی 100x.

بحث و نتیجه‌گیری

نتیجه‌ای که از تحقیق حاضر بدست آمد نشان داد که دوز پایین آسپرین ($7/5$ mg/kg) در زمان لانه‌گزینی وزن تخمدان را افزایش داده است. احتمالاً با توجه به اثر افزایشی دوز پایین آسپرین بر روی جسم زرد و با توجه به اینکه جسم زرد از محتویات درون تخمدان است، دوز پایین آسپرین باعث افزایش وزن تخمدان شده است.

الجنابی در سال ۲۰۰۵ در گزارش خود اعلام کرد دوز پایین آسپرین ($7/5$ mg/kg) در فاز دی استروس تغییری در وزن تخمدان ایجاد نکرده است (۷). همچنین این تحقیق نشان داد دوز پایین آسپرین ($7/5$ mg/kg) حجم تخمدان را در روز لانه‌گزینی نیز افزایش داده است. می‌توان گفت اثر افزایشی که دوز پایین داروی آسپرین در زمان لانه‌گزینی بر روی جسم زرد داشته است، احتمالاً باعث افزایش حجم تخمدان شده است.

ریلی^۱ در گزارش خود اعلام کرد داروی ایندومتاسین (یک داروی شبه آسپرین است) در رت‌های ماده بالغ باردار در فاز آخر حاملگی در حجم تخمدان تغییری نسبت به گروه کنترل ایجاد نمی‌کند (۸).

1.Riley

باعث توقف لوتئولیز می‌شود. موتا^۴ در سال ۲۰۱۰ از ارتباط مستقیم بین تحلیل جسم زرد و افزایش پروستاگلاندین F2 تخمدانی خبر داد. وی اعلام کرد که تحلیل جسم زرد با کاهش تولید گلوکوتانیون (GSH) تخمدانی رابطه مستقیم دارد (۱۳).

همچنین تحقیق حاضر در خصوص مشاهدات کیفی مربوط به مقاطع عروقی نشان داد که دوز پایین آسپرین (۷/۵mg/kg) در زمان لانه‌گزینی مقاطع عروقی را افزایش داده است. لازم به ذکر است که افزایش مقاطع عروقی به معنای افزایش واسکولاریته می‌باشد، یعنی هم عروق تخمدان افزایش یافته و هم جریان خون بافت تخمدان بهبود پیدا کرده است. در این خصوص تانگ^۵ در گزارش خود در سال ۲۰۰۶ اعلام کرد کلسیم از طریق آزادسازی سروتونین، ADP و آراشیدونات باعث انقباض پلاکتها می‌شود، کلسیم توسط آنزیم سیکلواکسیژناز به TXA^۲ تبدیل می‌شود. این آنزیم بطور غیر قابل برگشت توسط دوز پایین آسپرین (۷/۵mg/kg) مهار می‌شود، بنابراین، دوز پایین آسپرین از تجمع پلاکتی و انقباض عروقی جلوگیری کرده و جریان خون این عروق را بهبود می‌بخشد (۱۴). در گزارش مشابهی در این خصوص مارنت^۶ در سال ۲۰۰۸ اعلام کرد که آسپرین چسبندگی گرانولوسیتها را به دیواره آسیب دیده عروق متوقف و لیزوزومها را تثبیت کرده، همچنین مهاجرت چند هسته‌ایها و ماکروفاژها را به موضع التهاب نیز متوقف می‌کند، بنابراین آسپرین باعث افزایش خونریزی می‌شود (۱۵). همچنین تان^۷ در سال ۲۰۰۷ اعلام کرد در انسان دادن روزانه ۳۰ تا ۵۰ میلی‌گرم آسپرین بعد از ۷ تا ۱۰ روز باعث جلوگیری از تجمع پلاکتها شده و زمان خونریزی را طولانی می‌کند (۱۶).

گوگ^۱ در سال ۱۹۹۸ اعلام کرد نیتریک اکساید با مهار سنتز پروستاگلاندین طی روند تحلیل جسم زرد، در این پدیده نقش داشته و مانع تحلیل جسم زرد شده و حجم تخمدان را افزایش می‌دهد (۹). همچنین در سال ۲۰۰۷، گروی^۲ در گزارش خود اعلام کرد، مهار پروستاگلاندینها توسط آنتی‌پروستاگلاندینها با هر نوع تغییری در میزان سطح پروژسترون ترشحی توسط جسم زرد، غیرمرتبط است. مثلاً در موش سفید آزمایشگاهی استفاده از ایندومتاسین (یک داروی شبه آسپرین)، سطح پروژسترون را تحت تأثیر قرار نمی‌دهد (۱۰).

همچنین این تحقیق نشان داد که دوز پایین آسپرین (۷/۵mg/kg) در زمان لانه‌گزینی، تعداد جسم زرد را نسبت به گروه کنترل افزایش داده است یا به عبارت دیگر به علت مهار پروستاگلاندینها باعث عدم تحلیل جسم زرد شده است و این امر باعث ماندگاری جسم زرد می‌شود و در مجموع کارایی تخمدان را افزایش می‌دهد. در خصوص اثری که آسپرین با دوز پایین (۷/۵ mg/kg) بر بافت تخمدان و جسم زرد دارد باید گفت در واقع از طریق مهار پروستاگلاندینها می‌باشد. آسپرین نوعی داروی ضد التهاب غیر استروئیدی است که آنزیم سیکلواکسیژناز را مهار می‌کند و این آنزیمی است که باعث سنتز پروستاگلاندین می‌شود (۱۱). وجود جسم زرد در زمان لانه‌گزینی برای تداوم حاملگی ضروری است، با توجه به اثر آسپرین بر روی مهار پروستاگلاندینها، این دارو باعث افزایش جسم زرد شده است که در نهایت باعث تداوم حاملگی و جلوگیری از سقط جنین می‌شود. چیو^۳ طبق گزارشی در سال ۲۰۰۹ اعلام کرد آسپرین علاوه بر طولانی کردن حاملگی و دوره زایمان، باعث افزایش خونریزی و مرگ و میر جنین می‌شود (۱۲). در این خصوص کارسون نشان داد مهار کننده‌های پروستاگلاندین (مانند ایندومتاسین و استیل سالیسیلیک اسید) باعث تقویت جسم زرد و طولانی کردن فعالیت لوتئال در موشهای بارداری می‌شود. این اثر به این علت است که پروستاگلاندین واسطه لوتئولیز است و مهار آن

1. Gouge
2. Groy
3. Chiu
4. Motta
5. Tong
6. Marnett
7. Thun

تشکر و قدردانی

این مقاله نتیجه طرح تحقیقاتی مصوب معاونت پژوهشی دانشگاه علوم پزشکی لرستان می‌باشد. بدین وسیله مراتب قدردانی و سپاس خود را از حمایت تمامی کسانی که به نحوی در انجام مطالعه ما را یاری کردند اعلام می‌نماییم.

بوچارد^۱ نیز در گزارش خود اعلام کرد افزایش پروستاگلاندین در جلوگیری از خونریزی نقش دارد (۱۷).

در مجموع با توجه به نتایج تحقیق حاضر و مطالعاتی که قبلاً به انجام رسیده می‌توان گفت دوز پایین آسپرین (۷/۵mg/kg) باعث افزایش وزن و حجم تخمدان و افزایش تعداد جسم زرد می‌شود، همچنین با اثر افزایشی که این دوز آسپرین بر روی تعداد مقاطع عروقی بافت تخمدان دارد می‌توان گفت باعث افزایش خونرسانی بافت تخمدان و افزایش فعالیت تخمدان از لحاظ عملکردی می‌شود.

1.Bochard

References

1. Ahnen D. Colon cancer prevention by NSAIDs. *Hum Reprod.* 1998;128:76-79.
2. Carson D, Tang J, Julian J. Heparin sulphate proteoglycan (perlecan) expression by mouse embryos during the acquisition of attachment competence. *Dev Biol of Reprod.* 1993;155:97-106.
3. Hosie M, Murphy C. Clomphenc citrate alters surface ultrastructure of uterine luminal epithelial cell. *Cell Bioph.* 1992;145:175-178.
4. Murphy C, Swifts J, Mukhevjec T, Rogers A. Effect of ovarian hormones on cell membranes in the rat uterus. Freeze – Fracture studies on tight junctional of the lateral plasma membrane of the luminal epithelium. *Cell Bioph.* 1981; 3:57-69.
5. Boving A, Larsen J. Implantation in haves, E.S.E. and Evans TN (eds), *Hum Reprod.* 1973;1:33 -159.
6. Shiff S, Rigas B. The role of cyclooxygenase inhibition in the antinioplastic effects of nonsteroidal anti-inflammatory drugs. *J Exp Med.* 1999;190: 445-50.
7. Al-Janabi A, Al-Zohyri A, Al-Rubayai F. Pharmacological effects of low-dose of aspirin on corpus luteum functions in mature cycling female mice. *J Reprod fertile.* 2005;89:13-21.
8. Riley G, Behrman H. In generation of indometacin in the rat corpus luteum during luteolysis. *Endocrinology.* 1999;128:1749-53.
9. Gouge R, Marshburn P. Nitric oxide as a regulator of embryonic development. *Biol of Reprod.* 1998;58:875 -9.
10. Groy B, Mcbey A, Villeneuve L. Characterization of the cells migrate from metrical glands of the pregnant mouse uterus during explants culture. *J Reprod Immunol.* 2007;32(3):241- 63.
11. Paychoyo A, Weber A. Hormonal control of implantation. *Hum Mol Genet.* 1973;31:207-256.
12. Chiu P, Letton f. Study of diclofenac induced teratogenicity during organogenesis using a whole rat embryo culture model. *Hum Reprod.* 2009; 5(1):107-15.
13. Motta A, Gimeno M. Nitric oxide participates in the CL regression in ovaries isolated pharmacology. *Hum Reprod.* 2010;75(12):1335-9.
14. Tong S, Elias L. Differential expression and regulation of prostaglandin E synthesizing the mouse ovary during sexual maturation and luteal development. *Ann Rheum Dis.* 2006;5(1):107-15.
15. Marnett L. Aspirin and related with nonsteroidal anti-inflammatory drugs as chemo preventive agents against colon cancer. *Hum Mol Genet.* 2008;54:175-184.
16. Thun M, Henley S. Nonsteroidal anti-inflammatory drugs as anticancer agents. *Biol Reprod.* 2007;61(1)253-63.
17. Bochard P, Marraoui J, Massui M. Immunocytochemical localization of estradiol and progesterone receptors in human endometrial. *Hum Reprod* 1991;5(1): 241- 63.