

گزارش یک مورد نادر توده تیروئید نابجا در مדיاستن قدامی

سید عباس طباطبائی¹، سید مظفر هاشمی²، مجتبی احمدی نژاد³

1- دانشیار گروه جراحی دانشگاه علوم پزشکی اصفهان، بیمارستان الزهراء اصفهان

2- استادیار گروه جراحی دانشگاه علوم پزشکی اصفهان - بیمارستان الزهراء اصفهان

3- استادیار دانشگاه لرستان، دستیار فوق تخصصی جراحی توراکنس دانشگاه علوم پزشکی اصفهان بیمارستان الزهراء

یافته / دوره دهم / شماره 2 / تابستان 87 / مسلسل 36

چکیده

دریافت مقاله: 86/11/18، پذیرش مقاله: 87/1/21

مقدمه: گواترهای نابجای اولیه مדיاستن بسیار نادر بوده و کمتر از 1% گواترهای خلف جناغی و مדיاستینال است و خونگیری آنها از عروق داخل قفسه صدری می باشد.

گزارش مورد: ما یک بیمار مرد 61 ساله با گواتر مولتی ندولر در گردن و گواتر نابجای اولیه مدياستن را معرفی می کنیم که با یک توده بزرگ در مدياستن قدامی که از حدود 6 ماه قبل از مراجعه با علامت تنگی نفس و خس خس سینه مراجعه نموده بود که با برش عرضی گردن و استرنوتومی نسبی جدار باز شد و توده های مزبور برداشته شدند و تمامی علائم بالینی بیمار در پیگیری از بین رفت. خونگیری توده مدياستن از عروق داخل قفسه صدری شریان و ورید بی نام بود.

بحث و نتیجه گیری: ماتیروید نابجای مدياستن واقعی را گزارش نمودیم که با برش مید استرنوتومی به صورت کامل برداشته شد و کلیه علائم بیمار از بین رفت.

کلید واژه ها: تیروئید نابجا، مدياستن، سرفه مزمن، تنگی نفس

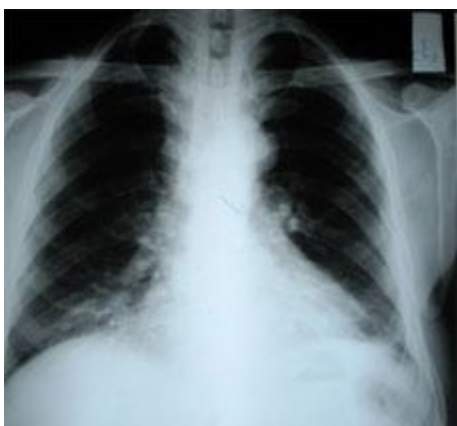آدرس مکاتبه: خرم آباد، کمالوند، مجتمع آموزشی پردیس، دانشگاه علوم پزشکی لرستان، دانشکده پزشکی

پست الکترونیک: dr_ts_ahmadinejad@yahoo.com

مقدمه

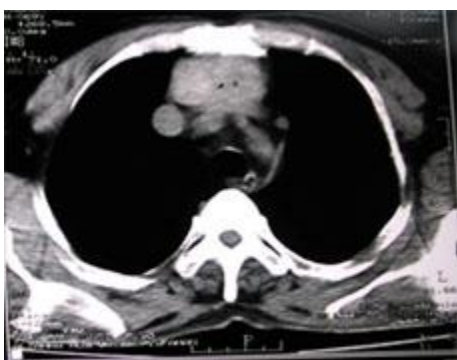گزارش مورد

بیمار مردی 61 ساله که با توده قدام گردنی از چند سال قبل که از حدود 6 ماه پیش از مراجعه بدنبال فعالیت دچار خس خس سینه و تنگی نفس می گردید. در بررسی انجام گرفته در CXR توده در مدياستن قدامی فوقانی بیمار دارد شکل (1).



شکل شماره 1- وجود توده در مدياستن قدامی فوقانی بیمار

در سی تی اسکن انجام گرفته از قفسه صدري یک توده بافت نرم به ابعاد $60 \times 40 \times 85$ mm در مدياستن قدامی فوقانی در قدام تراشه و در خلف استرونوم با گسترش تا حد کارینا گزارش گردیده است. شکل (2).



شکل شماره 2- توده بافت نرم در مدياستن قدامی فوقانی در سی تی اسکن

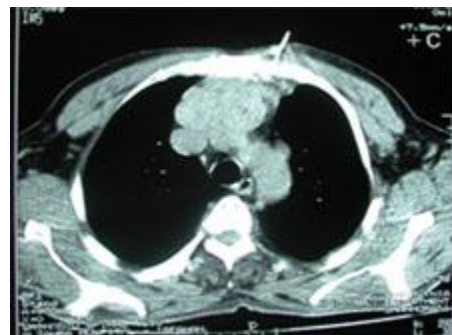
غده تیروئیدحوالی هفته سوم جنینی به صورت یک برجستگی از روده قدامی¹ اولیه منشاء می گیرد. این غده در ناحیه فورامن سکوم در قاعده زبان منشاء گرفته و به تدریج از قدام استخوان هیوئید و لارنکس به قدام گردن نزول کرده و در جایگاه واقعی خود قرار می گیرد (1). هر گونه انحراف در نزول نرمال غده تیروئید منجر به ایجاد تیروئید نابجا می گردد (2). به هر حال بافت تیروئید نابجا در مکانهای مختلف از جمله قاعده زبان، غدد تحت فکی، داخل تیموس، داخل مری، داخل تراشه، مدياستن قدامی و خلفی، دیافراگم و آئورت صعودی گزارش شده است (2، 3، 4، 5، 6، 7، 8، 9، 10). تیروئید خلف جناغی به سه فرم تقسیم بندی می گردد (11):

1- قسمت بیشتر تیروئید در گردن است و قسمت کوچکی به خلف استخوان جناغ گسترش یافته است.
2- قسمت کوچک تیروئید در گردن است و قسمت بزرگی از تیروئید به خلف استخوان جناغ کشیده شده است.
3- تمامی تیروئید در داخل قفسه صدري قرار دارد.
از نظر شیوع گواترهای خلف جناغی 8/7% می باشد که شیوع سه حالت فوق به ترتیب 81/9%، 15/3% و 2/7% می باشد (11). این گواتر ها 75-90% به مدياستن قدامی و 10-25% به مدياستن خلفی نزول می کنند (11).

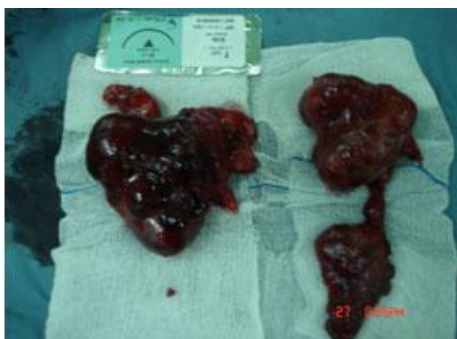تیروئید داخل قفسه صدري به دو نوع اولیه و ثانویه تقسیم می گردد که تیروئید نابجای اولیه و واقعی مدياستن بسیار نادر بوده و کمتر از 1% گواترهای داخل قفسه صدري است و به صورت معمول بدون علامت بوده مگر اینکه بدلیل رشد اثر فشاری بر تراشه یا عروق وریدی وارد آورند (1، 2).

خونگیری تیروئید نابجا از عروق داخل قفسه صدري بوده و ارتباطی با گردن ندارد. به همین دلیل جهت خارج سازی آنها به برش میداسترنوتومی نیاز است (2، 10، 11). تقریباً تمامی موارد تیروئید نابجای مدياستن با اسکن ^{131}I مشخص گردیده که بافت تیروئید نرمال در گردن دارند (11).

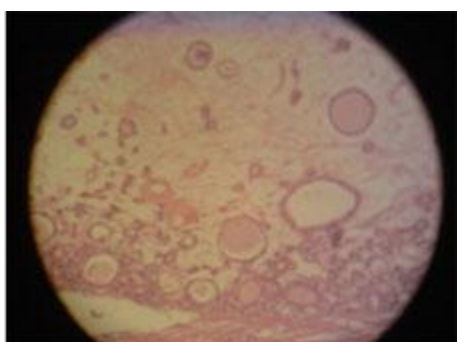
در بررسی با اسکن تیروئید گواتر مولتی ندولر در گردن جدا از توده مدیاستن گزارش شد. در بیوپسی با گاید سی تی که انجام شد گواتر مولتی ندولر گزارش گردید. شکل (3).



شکل شماره 3- گواتر مولتی ندولر در گردن

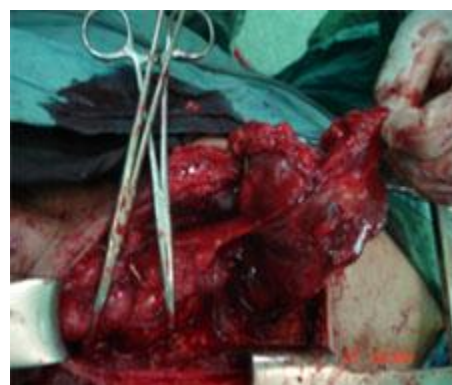

شکل شماره 5- خونگیری توده در محل تیموس در مدیاستن قدامی از عروق داخل قفسه صدی از شریان و ورید



شکل شماره 6- گواتر مولتی ندولر کیستیک

در بررسی های قبل از عمل اکو قلب در محدوده نرمال (EF=60) قرارداد و اسپیرومتری نمای انسدادی را مطرح کرده بود. آزمایشات قبل از عمل Hb-CBC- هورمونهای تیروئید، TSH-LDH-aFP-HCG و الکترولیت ها نرمال بودند. بیمار تحت عمل جراحی با برش T در گردن و استرنوتومی نسبی قرار گرفت که در بررسی تیروئید لوب راست به صورت ندول بزرگ بود لوب چپ تقریباً در حد نرمال بود و یک توده به ابعاد 85×60×60 در محل تیموس در مدیاستن قدامی وجود داشت که خونگیری آن از عروق داخل قفسه صدی از شریان و ورید بی نام بود که (شکل 4 و 5) در بررسی پاتولوژی از بیمار گواتر مولتی ندولر کیستیک گزارش گردید شکل (6). در follow up چهار ماه بعد کلیه علائم بیمار از بین رفته بود



شکل شماره 4- خونگیری توده در محل تیموس در مدیاستن قدامی از عروق داخل قفسه صدی از شریان

بحث و نتیجه گیری

تیروئید نابجا نتیجه مهاجرت غیر طبیعی غده تیروئید است. طبق مطالعات اتوپسی شیوع بافت نابجای تیروئید بین 7-10% می باشد که تیروئید زبانی 90% موارد فوق را شامل می شود (2، 9، 10). بر خلاف گواتر های تحت جناغی که نتیجه گسترش غده تیروئید از گردن می باشد، گواتر مدیاستن اولیه بسیار نادر بوده و کمتر از 1% موارد را شامل می شود که از بافت تیروئید فرعی در مدیاستن منشاء می گیرد خونگیری آن از عروق داخل قفسه صدی می باشد و روش جراحی توصیه شده جهت خروج آنها استرنوتومی است (1، 2).

تیروئید نابجا و گواتر مدیاستن اولیه به خصوص در مدیاستن خلفی شیوع بسیار کمتری دارد. تمامی بیماریهای مرتبط با تیروئید در وضعیت نرمال می تواند تیروئید اکتوپیک را درگیر نماید، از جمله آدنوم، هیپرپلازی، التهاب و کارسینوم

آقای تاکاشی هاسگاوا² و همکاران در سال 2006 یک مورد نادر مارسینوم اندیفرانسیه برخاسته از تیروئید نابجا مدیاستن قدامی را معرفی نمودند که بیمار تحت عمل جراحی برداشتن توده و لیزر داخل مجاری راه هوایی قرار گرفت و پس از stent راه هوایی استفاده کردند و رادیوتراپی خارجی نیز بکار بردند ولی علی رغم همه اینها بیماری بیمار سریعاً عود کرده و باعث مرگ بیمار گردید (14).

بیماری که ما معرفی کردیم یک گواتر مولتی ندولر در گردن در جایگاه طبیعی تیروئید داشت و یک توده تیروئید نابجا در جایگاه تیموس در مدیاستن قدامی داشت که هر دو آنها در یک مرحله با برش شکل T گردن و استرنوم خارج گردید و کلیه علائم بیمار از بین رفت.

می تواند در تیروئید نابجا ایجاد گردد (9) و حتی شیوع بدخیمی در گواترهای رترواسترنال و مدیاستینال شایعتر بوده و حدود 10% یعنی 10 برابر حالت نرمال است (12).

آقای جیبید نرو¹ همکاران در سال 2004 یک مورد آدنوم تیروئید مدیاستینال را در بیمار با گواتر مولتی ندولر گردنی معرفی کردند که با توراگوسکوپ آن را خارج نمودند (13). در بررسی و تشخیص این بیماری انجام آزمایشات سرولوژیک تیروئید، اسکن رادیونوکلئید، سی تی اسکن ممکن است مفید باشد (10). برداشت ماده رادیواکتیو توسط توده گواتر مدیاستن را اثبات می کند ولی منفی بودن آن، رد کننده گواتر نابجا نیست (10، 11).

بیش از $\frac{1}{2}$ گواترهای مدیاستینال دارای علامت بوده و در خانمها به خصوص بالای 45 سال شایعتر است (2).

1. Bodner J

2. Takashi Hasegawa

References

1. Geeta Lal, orlo H. Clark, thyroid, parathyroid, adrenal in F. Charles Brunicardi, Principles of surgery, eighth edition New York, MCGRAW-HILL, 2005: 1397-1429
2. Clark Gamblin T, Russell Jennings G, Dudley B. Christie III, William M. Thompson and martin: Ectopic thyroid, Ann thorac surg, 2003; 75: 1952-1953
3. Arriaga MA, Myers EN. Ectopic thyroid in the retro esophageal superior mediastionum. Otolaryngol head and neck surg, 1988: 99:338- 340
4. Noyek Am, Friederg J: thyroglassal duct and ectopic thyroid disorsers. Otolaryngol clin north Am 1981: 14: 187-201.
5. Postlethwait RW, Detmer DE. Ectopic thyroid Nodule in the esophagus. Ann thorac surg, 1975: 19: 98 –100
6. Richaded J. Williams, FRCS (CTh), Gerge lindop, Rcpath, and John Butler, FRCST (CTh); Ectopic thyroid tissue on the ascending Aorta Ann thorac surg 2002; 73: 2-19
7. Thomas G, Hoilat R, Daniels JS, Kalagei W. Ectopic lingual thyroid: Int.J. oral maxillofac. surg. 2003; 32: 219-221
8. Aug ustine TM. Tang Frcsed M, Johnson J, Bruce A, David F. Weeden: thoracic intra thymic thyroid and cervical goiter. Ann thorax surg. 2002; 47: 578-579
9. Keith M. Pritchyk Lester DR. Thompson and Sonya Malekzadeh: endoscopic management of intratracheal ectopic thyroid otolaryngol head neck surg 2004; 130: 630-632
- 10- Thomas W. Shield: lesion Mas querading as primary mediastinal cuaors or cyst in Thomas. W. shield. Genaral thoracic surgery sixth edition. USA. Lippincott Williams and wilking, 2005: 2500-2524
11. Thomas W. Shield: lesion Mas querading as primary mediastinal cuaors or cyst in Thomas. W. shield. Genaral thoracic surgery fifth edition. USA. Lippincott Williams and wilking, 2000: 2115-2134
12. Gregory D. Sadler orio H. Clark Jon A. Heerden V, Farley D. Thyroid and parathyroid in Seymour I. Schwartz principles of surgery seventh ediotion. New York. MCGRAW –HILL, 1999: 1661-1714
13. Bodner J, Lotersberger CA, Kirchmayer W, Schimid T. Ectopic mediastinal thyroid adenoma; cardio thoracic surgery 2004; 26: 211-212
14. Hasegawa T, Tsuda Y, Sunakawa M, Uchida K, Sawabe M, Takahashi H. undifferentiated carsinoma arising from ectopic thyroid tissue in the anterior mediastinuma. respiratory medicine extra 2006; 2: 85-88