

## مطالعه استریولوژیک اثر درازمدت اکتروتید (آنالوگ سوماتواستاتین) بر مهار گسترش مزانژیال گلومرولی در رتهای دیابتی - نفرکتومی یکطرفه

عبدالرحمن حاج دزفولیان<sup>1</sup>، مجید طوافی<sup>2</sup>، اسدالله توکلی<sup>3</sup>، محمد جواد طراحی<sup>3</sup>

1- استادیار، عضو هیئت علمی دانشگاه علوم پزشکی جندی شاپور اهواز

2- استادیار، عضو هیئت علمی دانشگاه علوم پزشکی لرستان

3- مربی، عضو هیئت علمی دانشگاه علوم پزشکی لرستان

یافته / دوره هشتم / شماره 2 / تابستان 85 / مسلسل 28

### چکیده

دریافت مقاله: 85/1/16، پذیرش مقاله: 85/5/1

مقدمه: نفروپاتی دیابتی یکی از علل مرحله نهایی بیماری کلیوی است. در دیابت قندی افزایش IGF-1 (فاکتور رشد شبه انسولینی -1) موضعی و افزایش هورمون رشد موجب القاء ضایعات کلیوی بویژه افزایش مزانژیوم داخل گلومرولی و در نهایت اسکروز گلومرولی میگردد. در این تحقیق تولید IGF-1 و هورمون رشد توسط اکتروتید مهار و تأثیر آن بر مهار اسکروز گلومرولی بطور کمی بررسی گردید.

مواد و روش ها: در این بررسی تجربی 21 راس رت نر دوماهه نفرکتومی چپ گردیده و بطور تصادفی به سه گروه 7 تایی تقسیم شدند. با تزریق آلوکسان (120 mg/Kg زیرجلدی) در گروههای دوم و سوم دیابت القاء گردید. 5 روز بعد از القاء دیابت به گروه سوم مدت 8 هفته اکتروتید (10 میکروگرم در روز) بصورت زیر پوستی تزریق گردید، سپس تمام حیوانات نفرکتومی شده و کلیه برداشته شده و فیکس گردید. هر کلیه را به اسلایسهای با ضخامت یک میلی متر بریده و بعد از پردازش بافتی از هر اسلایس برشی با ضخامت 5 میکرون تهیه و با روش PAS رنگ آمیزی شدند. با استفاده از روش کاوالیری و شمارش نقطه، حجم کورتکس کلیه، حجم گلومرولها و حجم مزانژیوم برآورد گردید. تفاوت میانگین متغیرها با نرم افزار SPSS 12 و تست آماری Mann Withney در  $P < 0.05$  ارزیابی گردید.

یافته ها: مصرف اکتروتید با مقدار پایین و دراز مدت در رتهای دیابتی توانسته است نسبت به دیابتی های بدون درمان در جلوگیری از افزایش حجم کورتکس کلیه حدود 67% و در جلوگیری از افزایش حجم مزانژیوم حدود 53% بطور معنی دار مؤثر باشد. این درمان افزایش حجم گلومرولی را 26% مهار می کند.

نتیجه گیری: مهار افزایش حجم کورتکس و مهار افزایش مزانژیوم درمان با اکتروتید بطور معنی داری نسبت به دیابتی بدون درمان مؤثر می باشد. ولی این درمان نتوانسته است در مهار هیپرتروفی گلومرولی در رتهای دیابتی اثر معنی داری نشان دهد.

واژه های کلیدی: اکتروتید، حجم گلومرولی، استریولوژی دیابتی، نفرکتومی یکطرفه، دیابت نوع یک

## مقدمه

اگر چه معتقدند هورمون رشد اثر خود را با القاء تولید IGF در بافتهای مختلف نشان می دهد ولی موشهای غیر دیابتی که بطور ژنتیکی هورمون رشد بالایی تولید می کنند ضایعات گلومرولی را نشان می دهند و شواهد اثر مستقیم هورمون رشد را بر پاتوژنز اسکروز گلومرولی بطور مستقل از IGF نشان می دهند. اینکه چگونه هورمون رشد اسکروز گلومرولی ایجاد می کند شناخته نشده است و احتمالاً هورمون رشد از طریق اتصال به گیرنده از مسیره های Map, ack-stat کیناز و فسفاتیدیل اینوزیتول 3-کیناز عمل می کند و یا اینکه هورمون رشد بالا باعث تنظیم افزایشی اکسید نیتریک در سلولهای مزانژیال می شود (9). اکتروتید یک اکتا پپتید حلقوی صناعی است با اثراتی شبیه سوماتواستاتین با مدت عمل طولانی تر و قدرتی حدود 45 برابر سوماتواستاتین. به دلایل زیر اکتروتید برای مقابله با کاهش ضایعات کلیوی دیابت انتخاب شده است: مهار ترشح هورمون رشد، مهار ترشح گلوکاگون (در دیابت تولید گلوکاگون افزایش می یابد)، کاهش سطح IGF-1 (سوماتومدین C)، اثر ضد تکثیری (11)، کاهش پروتئین ادرار در رتهای دیابتی (12).

## مواد و روش ها

در این مطالعه تجربی تعداد 21 راس رت نر از نژاد Sprague Dawley با سن دو ماهه با وزن  $180 \pm 10$  گرم انتخاب و تمامی آنها تحت جراحی نفرکتومی یکطرفه چپ (برداشتن کلیه چپ) قرار گرفتند. ضایعات کلیوی دیابت دیررس هستند و برای تسریع شروع ضایعات کلیوی و بدست آوردن ضایعات شدیدتر و سریعتر و خصوصاً تسریع اسکروز گلومرولی تمامی حیوانات مورد مطالعه نفرکتومی یکطرفه شدند (3، 13). بعد از جراحی نفرکتومی حیوانات به 3 گروه 7 رأسی تقسیم شدند. گروه یک بعنوان گروه کنترل قرار داده شد. یک هفته بعد از جراحی در حیوانات گروههای دوم و سوم (14) بعد از

حدود 40% افرادی که به مرحله نهایی بیماری کلیوی (ESRD)<sup>1</sup> رسیده اند به علت نفروپاتی دیابتی بوده است. در این مرحله بیمار مجبور به انجام دیالیز و یا پیوند کلیه می شود (1). در مورد فیزیوپاتولوژی نفروپاتی دیابتی تئوریهای چون تئوری آنژیوتانسین II، تئوری IGF<sup>2</sup>، تئوری هورمون رشد، تئوری استرس اکسیداتیو و چند تئوری با اهمیت کمتر عنوان شده است (2). یکی از فاکتورهای که جهت بروز هیپرتروفی کلیوی در دیابت پیشنهاد شده است IGF-1 می باشد که شاید عمل آن بواسطه القاء تولید P27 یا P21 صورت گیرد (3). از گذشته نیز عدم تعادل هورمونی و فاکتورهای رشدی نظیر IGF-1 را به عنوان عامل پاتوژنز در نفروپاتی دیابتی مؤثر دانسته اند (4). دیابت IGF-1 توسط فیبروبلاستهای کلیه تولید می شود که با گلوکز بالا تنظیم افزایشی دارد. هر چند سطح IGF-1 سرمی پایین است ولی افزایشی در سطح IGF-1 کلیوی دیده می شود که آنرا به تولید موضعی و فراوان IGF-1 نسبت می دهند (5,6) و برخی نیز عنوان نموده اند که IGF-1 سرمی است که در کلیه تجمع می یابد (7).

در حیوانات دیابتی مهار محور GH-IGF-1 تا قسمت زیادی توانسته است هیپرتروفی کلیوی را مهار و در مدت شش ماه از افزایش وخیم دفع آلبومین جلوگیری کند (8). IGF-1 یک میتوزن تواناست (6) و نقش مهمی در تنظیم تکثیر سلولی، آپوپتوز و توموریزنسیستی بازی می کند (7). IGF-1 بطور مستقیم تولید لامینین، فیبرونکتین، پروتئوگلیکانها و کلاژن نوع 4 را در سلولهای مزانژیال افزایش داده و نیز از طریق کاهش فعالیت متالوپروتئیناز 2 موجب تجمع ماتریکس می گردد. بعلاوه IGF-1 فاکتور هسته ای کاپا-بتا را تحریک می کند (9). هورمون رشد پلاسمایی در افراد دیابتی نوع یک بالا می رود هر چند میزان IGF سرمی پایین است (10). در حیوانات دیابتی کاربرد مواد مهار کننده ترشح هورمون رشد مثل سوماتواستاتین موجب کاهش ضایعات کلیوی شده است.

1. End stage of renal disease

2. Insulin like growth factor

شد. با انداختن یک گرید نقطه (کاغذی که بر روی آن نقاط با 6 میلیمتر فاصله طراحی شده بود) بر تصویر تعداد نقاط برخورد تصویر کورتکس کلیه با گرید طبق اصول شمارش نقطه شمارش گردید. سپس از فرمول شماره 1 حجم کورتکس کلیه برحسب میلی متر مکعب محاسبه گردید. (18، 19).

$$V(\text{cortex}) = \frac{\sum p_i \cdot a/p \cdot t}{M^2} \quad (\text{فرمول شماره 1})$$

در این فرمول  $\sum p_i$  مجموع نقاط برخورد گرید با کورتکس در تمامی برشها،  $a/p$  قلمرو یا مساحت هر نقطه که 36 میلیمتر مربع میباشد،  $t$  ضخامت متوسط هر اسلایس که تقریباً برابر 1 میلیمتر میباشد،  $M$  بزرگنمایی خطی پروژکتور است.


برای بدست آوردن برآورد حجم تام گلومرولی<sup>3</sup> در هر کلیه ابتدا دانسیته حجمی<sup>4</sup> گلومرول بر کلیه ( $Vv(\text{glom}/\text{cortex})$ ) محاسبه گردید. برای هر کلیه از هر اسلایس یک برش انتخاب گردید. به کمک یک لوله رسم تصویر یک پروب (مربعی با ابعاد  $7/5 \times 7/5$  میلی متر رسم شده بر کاغذ دارای 625 نقطه در داخل مربع با فاصله نقاط 3 میلی متر) به میدان دید میکروسکوپ منتقل گردید. در بزرگنمایی 100 و میدان دیدهای تصادفی، تعداد نقاطی که با گلومرول برخورد داشتند شمرده شد. در مجموع حداقل 100 گلومرول برای هر کلیه مورد شمارش نقطه قرار گرفت. دانسیته حجمی گلومرول از فرمول شماره 2 برآورد گردید (20، 21).

$$V(\text{glom}/\text{cortex}) = \frac{\sum Pp}{\sum Pt} \quad (\text{فرمول شماره 2})$$

$\sum Pp$  مجموع تعداد نقاط که با گلومرولها در  $n$  میدان دید تحت بررسی، برخورد داشته اند.


گرسنگی شبانه (8، 12) با تزریق زیر جلدی آلوکسان تراهایدرات با مقدار 120 mg/Kg (محلول در آب مقطر) در ناحیه پشت گردن دیابت القاء گردید (15). پنج روز بعد از تزریق آلوکسان از سینوس پشت چشم خونگیری و آزمایش قند خون به عمل آمد (12، 15). قند خون حیوانات مورد نظر بین 220-450mg/dl (میلی گرم بر دسی لیتر) بود و تمامی افراد گروههای دوم و سوم حیوان دیابتی به حساب آمدند (3، 15). پنج روز بعد از القاء دیابت درمان دارویی حیوانات در گروه سوم آغاز گردید (12). حیوانات در شرایط تاریکی و روشنایی هر کدام 12 ساعت، دمای  $3 \pm 21$  درجه سانتی گراد، رطوبت محل نگهداری  $10 \pm 55$  درصد بوده و آب و غذای فراوان در تمام مدت تحقیق در اختیار حیوانات قرار داشت. صبح و عصر هر روز بستر حیوانات تعویض می شد. در طول تحقیق هیچگونه انسولینی بکار برده نشد. اکتروتید از شرکت Novartis سوئد تهیه گردید. دارو روزانه و روزی دو بار (صبح و عصر) هر بار 5 میکروگرم بصورت زیر جلدی به حیوانات گروه سوم به مدت هشت هفته تزریق شد (12، 16، 17) بعد از هشت هفته کلیه راست حیوانات بروش پرفیوژن (تزریق) بامحلول فیکساتیو (بافر فسفات فرمالین 10%) فیکس و سپس به مدت 48 ساعت در همان فیکساتیونگهداری شدند. با قالب گیری کلیه در آگار 7% و به کمک ماکروتوم اسلایسهایی با ضخامت 1 میلی متر از هر کلیه در جهت عمود بر محور طولی تهیه گردید. اسلایس های تهیه شده از هر کلیه با توجه به ترتیب و جهت اسلایس ها درون سبد فلزی ویژه قرار داده شدند و بطور همزمان تحت پردازش بافتی قرار گرفتند و اسلایسها با توجه به جهت آنها در پارافین قالب گیری شدند. از سطح بالایی هر اسلایس برشهای 5 میکرونی تهیه شد (از هر اسلایس یک برش انتخاب گردید). برشها با روش PAS<sup>1</sup> هماتوکسیلین رنگ آمیزی گردیدند. جهت محاسبه حجم کورتکس کلیه از روش کاوالیری<sup>2</sup> استفاده شد. به طور خلاصه از هر اسلایس کلیه یک برش انتخاب گردید. تصویر این برش به کمک اسلاید پروژکتور بر زمین تابانده

1. Periodic acid schiff
2. Cavalieri method
3. Total glomerular volume
4. Volume density



نمودار شماره 1- مقایسه میانگین حجم کورتکس کلیه (برحسب میلیمتر مکعب) در گروههای مورد مطالعه. ستونها (Bars) نشان دهنده میانگین و باند های خطا (Error bars) نشاندهنده خطای استاندارد میانگین  $\pm$  میانگین (Mean  $\pm$  Sem) می باشند میانگین متغیر در هر گروه در بالای ستون درج شده است و تعداد در هر گروه 7 رأس میباشد ( $p < 0/05$ )

مقایسه دو گروهی حجم کورتکس بین گروهها بعد از انجام روش آماری Kruscal-Wallis و بدنبال آن آزمون Mann-Withney با  $p < 0.05$  نشان می دهد که تفاوت میانگین ها در بین گروههای 1 و 2 و نیز بین گروههای 2 و 3 از نظر آماری معنی دار می باشد.



نمودار شماره 2- مقایسه حجم تام گلومرولی برکلیه (بر حسب میلیمتر مکعب) در گروههای مورد مطالعه. ستونها (Bars) نشان دهنده میانگین و باند های خطا (Error bars) نشان دهنده خطای استاندارد میانگین  $\pm$  میانگین (Mean  $\pm$  Sem) می باشند. میانگین هر متغیر در هر گروه در بالای ستون درج شده است و تعداد در هر گروه 7 رأس میباشد ( $p < 0/05$ )

$\Sigma Pt =$  مجموع تعداد نقاط پروب در n میدان دید تحت بررسی. جهت برآورد حجم تام گلومرولهای کلیه از فرمول شماره 3 استفاده گردید. (20).

(فرمول شماره 3)

$$V_{total}(glom/kid) = Vv(glom/cortex) \cdot V_{cortex}$$

جهت برآورد حجم مزانژیوم گلومرولی ابتدا دانسیته حجمی مزانژیوم محاسبه گردید. برای انجام این کار از یک میکروسکوپ مجهز به لوله رسم استفاده گردید. برای هر کلیه از هر اسلایس یک لام بکار رفت. از هر کلیه بطور متوسط مقطع 40 گلومرول مورد بررسی قرار گرفت (20). در بزرگنمایی 400 یک گلومرول تصادفی انتخاب و به کمک لوله رسم تصویر یک گرید نقطه ای (با فاصله نقاط 6 میلی متری) بر میدان دید منتقل و نقاط برخورد با گلومرول شمارش می شد، سپس روی همین گلومرول تصویر گرید نقطه ای کوچک (با فاصله نقاط 3 میلی متر) منتقل و نقاط برخورد با مزانژیوم با رعایت اصول، شمارش گردید. دانسیته حجمی مزانژیوم بر گلومرول از فرمول زیر برآورد گردید (22).

$$Vv(mes/glom) = FPM / CPG \cdot 4 \quad (\text{فرمول شماره 4})$$

FPM مجموع نقاط کوچک بر خورد کرده با مزانژیوم، CPG مجموع تعداد نقاط درشت برخورد کرده با گلومرول ها، 4 نسبت مساحت یک نقطه بزرگ به مساحت یک نقطه کوچک با حاصل ضرب دانسیته حجمی مزانژیوم بر گلومرول در حجم گلومرولهای هر کلیه، حجم تام مزانژیوم در کلیه طبق فرمول شماره 5 برآورد گردید (23). (فرمول شماره 5)

$$V_{total}(mes/kid) = Vv(mes/glom) \cdot V_{ref}$$

Vref حجم تام گلومرولهای هر کلیه

نظر به اینکه متغیرهای التریولوژیک (حجم، دانسیته حجمی و...) نان پارامتری است، از آمار نان پارامتری استفاده شده است (21).

## یافته ها

نتایج کمی در نمودارهای زیر نشان داده شده است

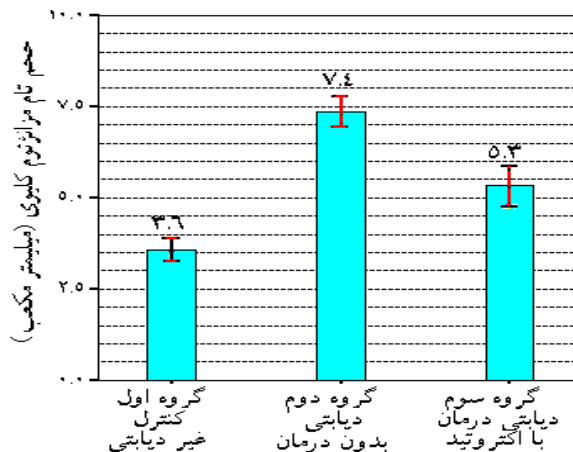
هیپرتروفی ابتدایی گلومرول شروع شده و سپس به انواع اسکروز و دیگر ضایعات منجر می گردد. بایستی توجه داشت که ضایعات گلومرولی قبل از ظهور علائم بالینی دیابت وجود دارد. از نمودار 1 چنین بر می آید که دیابت در گروه دوم باعث افزایش معنی دار 37 درصدی در حجم کورتکس کلیه نسبت به گروه کنترل شده است. درمقایسه گروه دوم (دیابتی بدون درمان) و گروه سوم (درمان با اکتروتید)، مصرف اکتروتید (10 میکرو گرم در روز) و بمدت هشت هفته توانسته است بطور معنی داری بر مهار افزایش حجم کورتکس 67 درصد مؤثر باشد.

با توجه به نمودار 2 در می یابیم دیابت در گروه دوم باعث افزایش معنی دار 37 درصدی حجم تام گلومرولی در مقایسه با گروه کنترل شده است. مقایسه گروه درمانی و گروه کنترل نشان می دهد که مصرف اکتروتید (10 میکرو گرم در روز) و بمدت هشت هفته قادر به مهار معنی دار افزایش حجم گلومرولها نیست.

مقایسه گروه درمانی و گروه دوم (دیابتی بدون درمان) نیز نشان می دهد که اکتروتید (10 میکرو گرم در روز) و بمدت هشت هفته نتوانسته است بطور معنی داری از افزایش حجم گلومرولی جلوگیری نماید.

Iwasaki و همکارانش اثر اکتروتید با مقدار 10 میکروگرم در روز را در رتهای دیابتی مطالعه و عنوان کردند حجم تخمینی گلومرول کاهش یافته است (17). در مطالعه دیگر نشان داده شده که مصرف اکتروتید در حیوان دیابتی از افزایش اندازه گلومرولی می کاهد (25). ولی مطالعه استریولوژیک کنونی و آنهم به مدت 8 هفته با همان مقدار اثر اکتروتید در مهار هیپرتروفی گلومرولی را معنی دار نمی داند. با توجه به اثر معنی دار اکتروتید بر مهار افزایش حجم کورتکس و تأثیر بی معنی آن بر مهار افزایش حجم گلومرولی چنین به نظر میرسد که تأثیر اکتروتید در کورتکس بیشتر

مقایسه دو گروهی حجم کورتکس بین گروهها بعد از انجام روش آماری Kruscal-Wallis و بدنبال آن آزمون Mann-Withney با  $p < 0.05$  نشان می دهد که تفاوت میانگین ها در بین گروههای 1 و 2 معنی داری بین گروههای 2 و 3 از نظر آماری بی معنی می باشد.



نمودار شماره 3- مقایسه میانگین حجم تام مزانزیوم گلومرولی بر کلیه (بر حسب میلیمتر مکعب) در گروههای مورد مطالعه. ستونها (Bars) نشان دهنده میانگین و باند های خطا (Error bars) نشاندهنده خطای استاندارد میانگین±میانگین (Mean±Sem) می باشند. میانگین هر متغیر در هر گروه در بالای ستون درج شده است و تعداد در هر گروه هفت رأس می باشد ( $p < 0.05$ )

مقایسه دو گروهی حجم کورتکس بین گروهها بعد از انجام روش آماری Kruscal-Wallis و بدنبال آن آزمون Mann-Withney با  $p < 0.05$  نشان می دهد که تفاوت میانگین ها در بین گروههای 1 و 2 و نیز بین گروههای 2 و 3 از نظر آماری معنی دار می باشد.

## بحث

از دست رفتن عملکرد کلیه در دیابت نتیجه ضایعات نفرونی و در نتیجه فقدان نفرون ها می باشد. باید دانست که نفرونها قبل از تولد و کمی بعد از تولد ساخته می شوند و بعد از آن دیگر نفروژنی وجود نخواهد داشت. بنابر این با ایجاد ضایعات گلومرولی توان تصفیه ای کلیه کاهش و تعداد نفرونها نیز رو به کاهش خواهد گذاشت (24). نفروپاتی دیابتی با

متوجه مهار رشد بافت بینابینی کلیه و لوله ها باشد تا گلومرولها.

با توجه به نمودار 3 در مقایسه گروه کنترل و گروه دوم چنین نتیجه می شود که دیابت موجب افزایش معنی دار 2/04 برابر حجم مزانژیوم داخل گلومرولی شده است.

در مقایسه گروه دوم و گروه درمانی چنین بدست می آید که اثر روش درمانی مصرف اکتروتید (10 میکرو گرم در روز) و بمدت هشت هفته در مهار افزایش مزانژیوم معنی دار است و توانسته است درمهار توسعه مزانژیال 53% مؤثر باشد.

با تمام ویژگیهای اکتروتید در مهار گلوکاگون، مهار گلوکونئوژنز کبدی، کاهش جذب گلوکز از روده، مهار ترشح هورمون رشد و مهار IGF-1 هنوز هم مشخص نیست که چرا

نقش اکتروتید در مهار ضایعات نفروپاتی دیابتی چشمگیر نیست. هر چند نقش اکتروتید را در بدو دیابت معنی دار می دانند ولی با توجه به اینکه اکتروتید در دیابت در دراز مدت تأثیر معنی داری ندارد شاید انواع IGF، گیرنده های IGF-I و یا پروتئین های متصل شونده به آن در مسیر دیابت تغییر می یابند (12).

### نتیجه گیری

اثر اکتروتید در جلوگیری از افزایش و مهار حجم کورتکس 67%، حجم گلومرولی حدود 26% و حجم مزانژیوم 53% مؤثر می باشد. جهت حصول نتایج بهتر در مهار ضایعات نفروپاتی دیابتی ترکیب دارویی اکتروتید و سایر عوامل مهار کننده نفروپاتی دیابتی پیشنهاد می گردد.

## References

1. ADA (American Diabetes Association). Nephropathy in Diabetes (Position Statement). *Diabetes Care*. 2004; 27 (Suppl. 1): S79-S83
2. Sheetz MJ, and King G. Molecular understanding of hyperglycemia adverse effects for diabetic complications. *JAMA*. 2002; 20: 2588-2597
3. Cheng LB, Chen QI, Dong LD, Jing S. Mechanisms of irbesartan in prevention of renal lesion in streptozotocin induced diabetic rats. *Acta Pharmacol Sin* 2003; 24(1): 67-73
4. Brancati FL, Whelton PK, Randall BL. Diabetic nephropathy *JAMA*. 1997; 278(23): 2069
5. Gabriella G, Paolo C, Perin and Giovanni Camussi. Insight on the pathogenesis of diabetic nephropathy from the study of podocyte and mesangial cell biology. *Current Diabetes Review*. 2005; 1: 17-40
6. Suzanne L, Reinier N. Van der Geest. Roel Goldschmeding, Mohamed R. Daha, and Cees van Kooten. Connective Tissue Growth Factor and IGF-I Are Produced by Human Renal Fibroblasts and Cooperate in the Induction of Collagen Production by High Glucose. *Diabetes*. 2003; 52: 2975-2983
7. Haylor J, Hickling H, Eter E, Moir A. JB3, an IGF-1 receptor antagonist, inhibits early renal growth in diabetic and uninephrectomized rats. *J Am Soc Nephrol* 2000; 11: 2027-2053
8. Bak M, Thomsen K, Flyvbjerg A. Effects of somatostatin analogue on renal function in conscious diabetic rats. *Nephrol Dial Transplant* 2001; 16: 2002-2007
9. Mason R and Abdel Wahab N. Extracellular Matrix Metabolism in Diabetic Nephropathy *J Am Soc Nephrol* 2003; 14: 1358-1373
10. Davis M. The mesangial cell. *Kidney Inter* 1994; 45: 320-327
11. Florio T, Hong Yao, Kendall D. Carey, Tara J. Dillon and Philip J. Somatostatin Activation of Mitogen-Activated Protein Kinase via Somatostatin Receptor 1 (SSTR1). *Molecular Endocrinology* 1999; 13 (1): 24-37
12. Usenmez T, Yildiz O, Oktenil C. Octreotide administration in diabetic rats: effect on renal function and morphology. *J Diabetes and its Complications*. 2000; 14(1): 53-59
13. Melin J. Renal Ischemia / reperfusion injury in diabetes. 2002. *Comprehensive summaries of Uppsala Dissertations Uppsala* ISBN 91-554-5264-7. pp 55
14. Utimura R, Gullar CK, Matter AL, Malheiros DM. Mycophenolate mofetil prevents the development of glomerular injury in experimental diabetes. *Kidney inter*. 2003; 63(1): 209-16
15. Bartosikova L. Monitoring of antioxidative effect of morine in alloxan induced diabetes mellitus in the laboratory rat. *Acta Vet Brono*. 2003; 72: 191-200
16. Rubinger D, Weiss O, Zarfati D, Popovtzer M, Raz I. The effect of low dose octreotide administration on renal function and on gene expression of IGF-1 axis components in experimental diabetes mellitus. *J Endocrinology*. 1998; 159: 133-140
17. Iwazaki S. Octreotide suppresses the kidney weight and glomerular hypertrophy in diabetic rats. *Nippon Jinzo Gakkai Shi* 1993; 35(3): 247-55

18. Gundersen HJG and Jensen EB. The efficiency of systematic sampling in stereology and its prediction. *Journal of Microscopy* 1987; 147: 229-263
19. Nyengaard J Stereological methods and their application in kidney research. *J Am Soc Nephrol*. 1999; 10: 1100-1123
20. Kim K, Youngki K, Hye p. A re- evaluation of the renal ablation model of progressive renal disease in rats. *J NEPHROL* 2003; 16: 196-202 -34
21. Carlos A. Mandarim- de- Lacerda. Stereological tools in biomedical research .. *Acad. Bras. Cienc* 2003; 75(4)
22. Drummond K, and I Mauer M. The Early Natural History of Nephropathy in Type 1 Diabetes II. Early Renal Structural Changes in Type 1 Diabetes. *Diabetes* 2002; 51: 1580-1587
23. Gundersen HJG, Bendtsen TF, Korbo L, Marcussen N, Miller A, Nielsen K and et al. Some new, simple and efficient stereological methods and their use in pathological research and diagnosis. 1988; *APMIS* 96: 379-394
24. Kriz W, Hosser H, B khnel H, Gretz N, Provoost P. From segmental glomerulosclerosis to total nephron degeneration and interstitial fibrosis: A histopathological study in rat models and human glomerulopathies. *Nephrol Dial Transplant* 1998; 13: 2781-2798
25. Gronbaek H, Vogel I, Osterby R, Lancranjan I, Flyvbjerg A, Orskov H. Effect of octreotide, captopril or insulin on renal changes and UAE in long term experimental diabetes. *Kidney Int* 1998; 53(1): 173-80