

عصاره هیدروالکلی برگ زیتون در مهار نفروتوکسیسیتی ناشی از جنتامایسین

پوران طولابی¹، مجید طوافی²، سهیلا ابراهیمی³، سیما نصری¹، حسن احمدوند⁴

1- گروه زیست شناسی، دانشکده علوم پایه و کشاورزی، دانشگاه پیام نور تهران، تهران، ایران

2- گروه آناتومی، دانشکده پزشکی، دانشگاه علوم پزشکی لرستان، خرم آباد، ایران

3- گروه زیست شناسی، دانشکده علوم، دانشگاه پیام نور بابل، بابل، ایران

4- گروه بیوشیمی، دانشکده پزشکی، دانشگاه علوم پزشکی لرستان، خرم آباد، ایران

یافته / دوره سیزدهم / شماره 3 / پاییز 90 / مسلسل 49

چکیده

دریافت مقاله: 90/1/17، پذیرش مقاله: 90/3/4

مقدمه: نفروتوکسیسیتی حاصل از جنتامایسین مصرف این دارو را با محدودیت روبرو کرده است. مطالعات متعددی نشان داده اند که رادیکال های آزاد در نفروتوکسیسیتی ناشی از جنتامایسین دخالت دارند. در برگ درخت زیتون بیوفنل هایی مانند اولنروبین با خواص آنتی اکسیدانی وجود دارد. برای اولین بار در تحقیق حاضر اثر عصاره هیدروالکلی برگ زیتون بر نفروتوکسیسیتی ناشی از مصرف جنتامایسین بررسی گردید.

مواد و روش ها: 35 موش صحرایی نر نژاد اسپراگ داوولی بطور تصادفی به 5 گروه مساوی تقسیم شدند. به اولین گروه (گروه کنترل) تنها نرمال سالین تزریق شد. در چهار گروه نفروتوکسیسیتی با تزریق جنتامایسین (100 mg/kg) به مدت 12 روز ایجاد شد. سه گروه از موش ها همزمان با جنتامایسین تحت درمان با عصاره هیدروالکلی برگ درخت زیتون (دوزهای 100 و 50 و 25) قرار گرفتند. در پایان روز دوازدهم رت ها کشته شده، غلظت سرمی مالون دی آلدئید (MDA)، اوره و کراتینین اندازه گیری و از کلیه ها برای مطالعات هیستوپاتولوژیکی مقاطع بافتی تهیه و به روش پاس رنگ آمیزی گردید.

یافته ها: عصاره هیدروالکلی برگ زیتون در هر سه دوز مصرفی به طور معنی داری افزایش نکروز توبولی و کاهش دانسیته حجمی لوله های خمیده نزدیک ناشی از مصرف جنتامایسین را مهار کرد ($P < 0/05$). تنها دوزهای 50 و 100 عصاره ارتشاح لنفوسیتی را نسبت به گروه جنتامایسین کاهش داد ($P < 0/05$). مصرف جنتامایسین سبب افزایش مقدار MDA سرم در مقایسه با گروه کنترل شد ($P < 0/05$). تنها دوز 100 عصاره توانست در مقایسه با سایر گروه های درمانی مقدار MDA سرمی را کاهش دهد ($P < 0/05$). مصرف هر سه دوز عصاره افزایش کراتینین سرم ناشی از جنتامایسین را کاملاً مهار نمود ($P < 0/001$). تنها دوز 50 عصاره توانست افزایش اوره سرمی ناشی از مصرف جنتامایسین را کاهش دهد ($P < 0/05$).

بحث و نتیجه گیری: عصاره هیدروالکلی برگ درخت زیتون قادر به حفاظت در برابر نفروتوکسیسیتی ناشی از مصرف جنتامایسین است. احتمالاً این اثر حفاظتی به خواص آنتی اکسیدانی این عصاره وابسته است.

واژه های کلیدی: برگ زیتون، جنتامایسین، نفروتوکسیسیتی، آنتی اکسیدان.

آدرس مکاتبه: تهران، دانشگاه پیام نور

پست الکترونیک: pooran.toolabi@yahoo.com

مقدمه

آنتی بیوتیک‌های آمینوگلیکوزیدی بویژه جنتامایسین بطور وسیعی برای درمان عفونت‌های شدید باکتری‌های گرم منفی بکار می‌روند(1). از مهمترین عوارض جانبی این گروه از داروها نفروتوکسیستی بوده که مسئول نارسائی حاد کلیوی در درصد قابل توجهی از افراد مصرف کننده این دارو می باشد. با توجه به اینکه یکی از عوارض مهم جنتامایسین در درصد قابل توجهی از افراد نفروتوکسیستی است، مصرف این دارو با محدودیت‌هایی روبرو است(3-1).

مکانیسم واقعی نفروتوکسیستی ناشی از جنتامایسین هنوز بطور کامل شناسایی نشده است(4-1). برخی از محققین براین باورند که افزایش تولید گونه‌های واکنش پذیر اکسیژن¹ (ROS) که بدنبال مصرف جنتامایسین در سلول‌ها دیده می‌شود، در القا اثر سمی این دارو بر ساختمان و عملکرد کلیه‌ها موثر است(6-2). از سوی دیگر ROS بعنوان عامل مرگ سلولی در برخی دیگر از شرایط پاتولوژیک متفاوت پیشنهاد شده است(4). مطالعات نشان می‌دهند که مصرف ترکیباتی با فعالیت آنتی‌اکسیدانی سبب کاهش نفروتوکسیستی ناشی از جنتامایسین می‌گردند(7,4,6).

زیتون با نام علمی *Olea europaea* درختچه‌ای از خانواده *Oleaceae* با برگ‌های سبز دائمی است. از برگ و میوه درخت زیتون در طب سنتی به عنوان داروی کاهنده‌ی فشار خون، ضد آترواسکلروز، ملین، تب بر، نیروبخش، درمان کننده عفونت‌های مجاری ادراری و برطرف کننده‌ی سر درد استفاده می‌شود(10-8). در سال‌های اخیر گزارشات متعددی مبنی بر وجود اثرات آنتی‌اکسیدانی روغن زیتون منتشر شده است(13-11). ترکیبات فنلی استخراج شده از برگ‌ها، میوه‌ها و روغن زیتون دارای خواص آنتی‌اکسیدانی می‌باشد(14). علاوه براین گزارش گردیده اولتروپین موجود در برگ درخت زیتون دارای خاصیت آنتی‌اکسیدانی می‌باشد(15,16). با توجه به اینکه احتمال می‌رود تولید رادیکالهای آزاد

یکی از مهمترین فاکتورهای موثر در ایجاد مسمومیت نفرونی ناشی از مصرف جنتامایسین باشد، در این تحقیق برای نخستین بار تاثیر عصاره هیدروالکلی برگ درخت زیتون بر مهار نفروتوکسیستی القا شده توسط جنتامایسین مورد بررسی قرار گرفت.

مواد و روش‌ها

در این مطالعه موارد اخلاقی مورد تأیید کمیته نظارت بر حقوق حیوانات آزمایشگاهی دانشگاه علوم پزشکی لرستان رعایت گردید. مطالعه حاضر از نوع تجربی آزمایشگاهی بوده که در بین سال‌های 1388 تا 1389 در دانشگاه علوم پزشکی لرستان انجام گرفت. در این مطالعه موارد اخلاقی مورد تأیید کمیته نظارت بر حقوق حیوانات آزمایشگاهی دانشگاه علوم پزشکی لرستان رعایت گردید. برگ‌های درخت زیتون پس از جمع‌آوری در مرکز تحقیقات گیاهان دارویی رازی شناسایی گردید. سپس برگ‌ها وزن شده و پس از شستشو با آب مقطر جهت زدودن آلودگی، در سایه پهن شده تا خشک شوند.

برگ‌های خشک شده با آسیاب پودر شده و پودر حاصله با دستگاه سوکسله و اتانل 70 درصد در دمای 40 درجه سانتی‌گراد عصاره‌گیری شد. عصاره هیدروالکلی به دست آمده با دستگاه روتاری تغلیظ شده و در ظروف شیشه‌ای پهن در دمای اتاق خشک شد. این عصاره به میزان موردنیاز (با توجه به دوز مصرفی) در آب حل شده و به حیوانات خوراندن شد.

موش‌های صحرایی نر نژاد اسپراگ-داولی در محدوده وزنی 160-180 گرم انتخاب شدند. حیوانات به مدت یک هفته در شرایط یکسان کنترل شده از نظر میزان نور(12 ساعت روشنایی/ تاریکی به طور متناوب) و دمای $3 \pm 22^\circ\text{C}$ داخل قفس نگه‌داری شدند. آب و غذا به طور آزادانه در اختیار حیوانات قرار داده شد. حیوانات به طور تصادفی به 5 گروه

1.Reactive Oxygen Species(ROS)

هفت تایی تقسیم شدند. گروه اول (گروه کنترل) 0/5 میلی لیتر نرمال سالین را روزانه بصورت داخل صفاقی به مدت 12 روز دریافت کردند. به منظور ایجاد نفروتوکسیستی به چهار گروه دیگر بصورت روزانه جنتامایسین (شرکت البرز) 100 mg/kg بصورت داخل صفاقی به مدت 12 روز تزریق گردید. گروه دریافت کننده جنتامایسین بدون دریافت عصاره به صورت روزانه 0/5 میلی لیتر آب (حلال عصاره) و سه گروه از گروه های دریافت کننده جنتامایسین هم زمان با جنتامایسین به صورت روزانه و به مدت 12 روز از طریق دهان (گاوژ) با عصاره هیدروالکلی برگ درخت زیتون به ترتیب در دوزهای mg/kg 25، 50mg/kg و 100mg/kg تحت درمان قرار گرفتند.

در پایان روز دوازدهم ابتدا با استفاده از کتامین و دیازپام حیوانات بیهوش و نمونه های خونی از قلب آنها تهیه گردید. سپس کلیه چپ جهت مطالعات بافتی برداشته شد. نمونه های خونی به مدت 20 دقیقه با دور 10000 بار در دقیقه سانتریفوژ گردیده و سرم آنها جدا و فریز شد. عملکرد کلیه بواسطه اندازه گیری سطح پلاسمایی کراتینین واوره برحسب میلی گرم بر دسی لیتر با استفاده از کیت اختصاصی (شرکت پارس آزمون) بطور غیرمستقیم ارزیابی گردید. به منظور تعیین میزان پراکسیداسیون لیپیدی غلظت سرمی مالون دی آلدئید (MDA) برحسب نانو مول بر گرم پروتئین با روش اسپکتروفوتومتری تعیین گردید (17). کلیه سمت چپ پس از شستشو با سرم فیزیولوژیک در دمای اتاق در محلول 10 درصد فرمالین به مدت 48 ساعت ثابت گردید (16). پس از پردازش بافتی از کلیه برش های 5 میکرونی تهیه و با روش پرئودیک اسید شیف (PAS) رنگ آمیزی شدند. با استفاده از روش شمارش نقطه دانسیته حجمی لوله های خمیده نزدیک اندازه گیری شد.

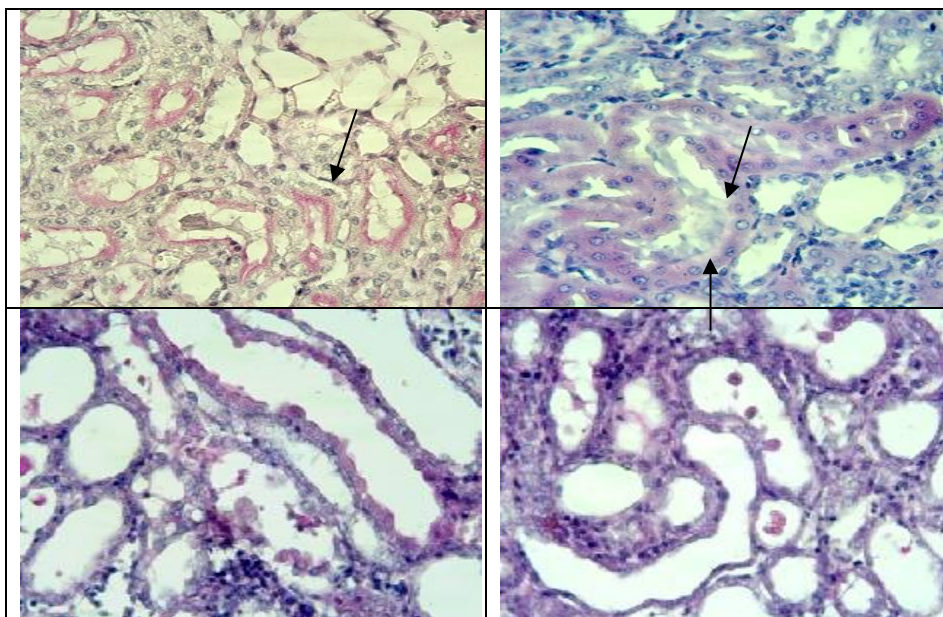
تخمین دانسیته حجمی لوله های خمیده نزدیک: در برنامه پاورپوینت یک پروب (نقطه +=) طراحی شد این پروب یک چهارضلعی 14×13 سانتیمتر بود که در داخل آن 360 نقطه (+)

داشت. میکروسکوپ از طریق دوربین دیجیتال لایکا به کامپیوتر اتصال داشت. لام رنگ آمیزی شده زیر میکروسکوپ قرار می گرفت و تصویر (بزرگنمایی 400) از میدان دیدهای متفاوت و تصادفی از کورتکس کلیه توسط دوربین به پشت پروب نقطه در صفحه پاور پوینت منتقل می شد. (Insert -Picture - From Camera) به نحوی که بر روی صفحه پاورپوینت همزمان پروب و تصویر میکروسکوپی دیده می شد.

لوله های خمیده نزدیک (واجد حاشیه مسواکی ارغوانی رنگ) که در داخل پروب (چهار ضلعی) بودند مورد شمارش نقطه واقع و اگر لوله ای با اضلاع پروب برخورد می کردند آنها را که با اضلاع بالا و راست پروب برخورد می کرد مورد شمارش نقطه واقع و اگر لوله ای با اضلاع پایین و چپ پروب برخورد داشت از محاسبه کنار گذاشته شد. در مجموع بین 40-70 میدان دید از لام های هر کلیه مورد شمارش نقطه قرار گرفت. دانسیته حجمی لوله های خمیده نزدیک از این فرمول برآورد گردید $Vv = \frac{\sum Pp}{\sum Pt}$ که در آن $\sum Pp =$ مجموع تعداد نقاطی که با پوشش لوله های خمیده نزدیک در n میدان تحت بررسی برخورد داشته اند و $\sum Pt =$ مجموع تعداد نقاط پروب در n میدان دید تحت بررسی است (18).

نکروز توبولی به کمک روش Farombi تعیین گردید (2). در این روش که یک روش نیمه کمی است بر اساس میزان نکروز توبولی به صورت زیر به برش ها از 0 تا 4 نمره داده شد: نمره صفر: عدم وجود سلول نکروزی در لوله های خمیده نزدیک واقع در میدان دید، نمره 1: وجود یک سلول نکروزی در لوله های خمیده نزدیک واقع در میدان دید، نمره 2: وجود بیش از یک سلول نکروزی در لوله های خمیده نزدیک واقع در میدان دید، نمره 3: وجود لوله های خمیده نزدیک با نکروز کامل بصورت پراکنده در میدان دید و نمره

4: نکروز کامل تمام لوله‌های خمیده واقع در میدان دید (شکل 1). حداقل از برشهای هر کلیه 50 میدان دید بررسی گردید.



شکل 1: تصویر بالا و چپ رتبه 1 نکروز توبولی (سلول پوششی با یک هسته نکروزی)، تصویر بالا و راست رتبه 2 نکروز توبولی، (دو سلول پوششی با هسته نکروزی). تصویر پایین و چپ رتبه 3 نکروز توبولی (لوله‌های خمیده نزدیک واجد حاشیه مسواکی + لوله‌های با پوشش ریخته شده) و تصویر پایین و راست رتبه 4 نکروز توبولی (لوله‌های با پوشش ریخته شده) را نشان می‌دهند. در رتبه 4 نکروز توبولی به ریزش سلولهای پوششی مکعبی و جایگزین شدن آنها با پوشش سنگ فرشی ساده توجه نمایید. حاشیه مسواکی راس سلولهای پوششی که با رنگ آمیزی پاس دیده می‌شود خاص پوشش لوله خمیده نزدیک است. رنگ آمیزی پاس *400.

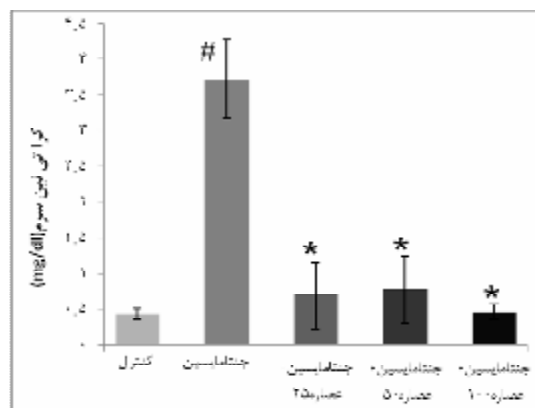
یافته‌ها:

اثر عصاره هیدروالکلی برگ زیتون بر کراتینین پلاسما (میلی گرم بر دسی لیتر): جنتامایسین سبب افزایش معنی‌دار در کراتینین پلاسما ($3/73 \pm 0/55$) در مقایسه با گروه کنترل ($0/44 \pm 0/07$) می‌شود ($p < 0/05$). مصرف عصاره با دوز 25 mg/kg ($0/7 \pm 0/47$)، دوز 50 mg/kg ($0/78 \pm 0/20$) و دوز 100 mg/kg ($0/46 \pm 0/11$) همگی افزایش کراتینین ناشی از مصرف جنتامایسین را مهار می‌کنند ($p < 0/001$). بین اثر دوزهای مصرفی عصاره برگ زیتون بر مقدار کراتینین پلاسما تفاوت معنی‌داری دیده نمی‌شود (نمودار 1).

اثر عصاره هیدروالکلی برگ زیتون بر اوره پلاسما (میلی گرم بر دسی لیتر): مصرف جنتامایسین ($70/48 \pm 12/27$)، در مقایسه با

برای بررسی ارتشاح لنفوسیتی در برش‌های کلیه هر حیوان در زیر میکروسکوپ با بزرگنمایی 400 برابر میدان دیدهای تصادفی از کورتکس انتخاب و بر اساس وسعت پراکنش لنفوسیت‌ها در میدان دید، به روش زیر شدت ارتشاح بین 0 تا 4 رتبه بندی شد: در این scoring = 0 فاقد ارتشاح لنفوسیتی، = 1 = 0-25% میدان دید دارای ارتشاح لنفوسیت، = 2 = 25%-50% میدان دید دارای ارتشاح لنفوسیتی، = 3 = 50%-75% میدان دید دارای ارتشاح لنفوسیتی و = 4 = 75%-100% میدان دید دارای ارتشاح لنفوسیتی (19). نتایج بصورت میانگین و انحراف معیار گزارش گردید و جهت تعیین تفاوت بین میانگین‌ها از آنالیز واریانس یک طرفه و متعاقب آن تست توکی استفاده گردید. سطح معنی‌دار بودن 0/05 < p در نظر گرفته شد.

گروه کنترل ($0/21 \pm 0/005$) جنتامایسین موجب کاهش معنی‌دار دانسیته حجمی لوله‌های خمیده نزدیک می‌گردد ($0/09 \pm 0/01$) ($p < 0/05$) درمان با عصاره در دوز 25 mg/kg ($0/16 \pm 0/01$) و دوز 50 mg/kg ($0/13 \pm 0/01$) کاهش دانسیته حجمی لوله‌های خمیده نزدیک ناشی از مصرف جنتامایسین را مهار می‌کند اما در مقایسه با گروه کنترل آن را بطور کامل مهار نمی‌کند ($p < 0/05$) اما استفاده از دوز 100 mg/kg ($0/19 \pm 0/009$) بطور کامل از کاهش دانسیته حجمی لوله‌های خمیده نزدیک ناشی از مصرف جنتامایسین جلوگیری می‌کند ($p < 0/05$) (نمودار 5). بدنال مصرف جنتامایسین میزان ارتشاح لنفوسیتی ($0/86 \pm 0/14$) در مقایسه با گروه کنترل ($0/10 \pm 0/35$) کمتر می‌شود ($p < 0/05$) درمان با عصاره در دوز 25 mg/kg ($0/61 \pm 0/07$) گرچه مقدار ارتشاح لنفوسیتی را کاهش داده ولی این کاهش از لحاظ آماری معنی‌دار نیست. دوز 50 mg/kg ($0/40375 \pm 0/05$) و دوز 100 mg/kg ($0/36 \pm 0/61$) مقدار ارتشاح لنفوسیتی ناشی از مصرف جنتامایسین را تا حدودی کاهش می‌دهند ($p < 0/05$) اما در مقایسه با گروه کنترل آن را بطور کامل مهار نمی‌کنند ($p < 0/05$) (نمودار 6).



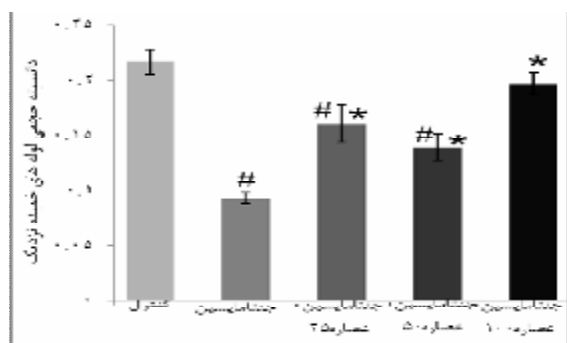
نمودار شماره 1-مقایسه سطح سرمی کراتینین در گروه‌های مورد مطالعه.

*: اختلاف معنی‌دار در مقایسه با گروه جنتامایسین ($p < 0/001$).
#: اختلاف معنی‌دار با گروه کنترل ($p < 0/05$).

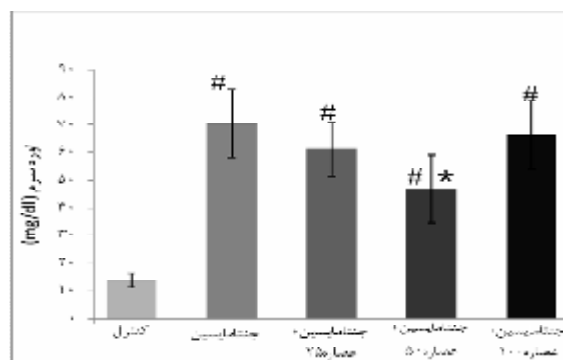
گروه کنترل ($13/76 \pm 2/74$)، سبب افزایش معنی‌داری در مقدار اوره سرم شد ($P < 0/01$). مصرف عصاره هیدروالکلی برگ زیتون در دوزهای 25 mg/kg ($61/19 \pm 9/79$) و 100 mg/kg ($66/46 \pm 12/75$) گرچه مقدار اوره سرمی را در مقایسه با جنتامایسین اندکی کاهش داد اما این تفاوت از لحاظ آماری معنی‌دار نبود. مصرف دوز 50 mg/kg ($46/84 \pm 12/10$) عصاره توانست بصورت معنی‌داری مقدار اوره را در مقایسه با گروه جنتامایسین کاهش دهد ($P < 0/05$). اما اثر جنتامایسین را بطور کامل برطرف نکرد (نمودار 2).

اثر عصاره هیدروالکلی برگ زیتون بر MDA پلاسمای (نانو مول بر گرم پروتئین): جنتامایسین مقدار MDA پلاسمای را در مقایسه با گروه کنترل ($0/1 \pm 0/003$) بصورت معنی‌داری افزایش می‌دهد ($p < 0/05$). درمان با عصاره در دوز 25 mg/kg ($0/05 \pm 0/01$)، دوز 50 mg/kg ($0/03 \pm 0/005$) و دوز 100 mg/kg ($0/033 \pm 0/002$) افزایش MDA ناشی از مصرف جنتامایسین را بطور معنی‌داری مهار می‌کنند ($p < 0/001$). مصرف هر سه دوز مقدار MDA پلاسمایی را حتی در مقایسه با گروه کنترل بطور معنی‌داری کاهش می‌دهد (به ترتیب با $p < 0/01$, $p < 0/05$ و $p < 0/05$) (نمودار 3).

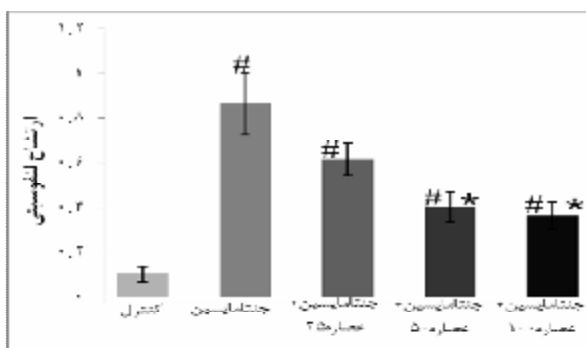
اثر عصاره هیدروالکلی برگ زیتون بر هیستوپاتولوژی کلیه: جنتامایسین بطور معنی‌داری موجب نکروز توبولی شدید در لوله‌های خمیده نزدیک ($1/79 \pm 0/18$) در مقایسه با گروه کنترل ($0/10 \pm 0/043$) می‌گردد ($p < 0/05$). درمان با عصاره در دوز 25 mg/kg ($0/62 \pm 0/06$)، دوز 50 mg/kg ($0/75 \pm 0/17$) و دوز 100 mg/kg ($0/48 \pm 0/14$) نکروز توبولی ناشی از مصرف جنتامایسین را تا حدودی کاهش می‌دهند ($p < 0/05$) اما در مقایسه با گروه کنترل آن را بطور کامل مهار نمی‌کنند ($p < 0/05$) (نمودار 4). در مقایسه با دوز 25، دوزهای 50 و 100 در کاهش نکروز توبولی موفق‌تر عمل کرده‌اند ($p < 0/05$). در مقایسه با گروه کنترل



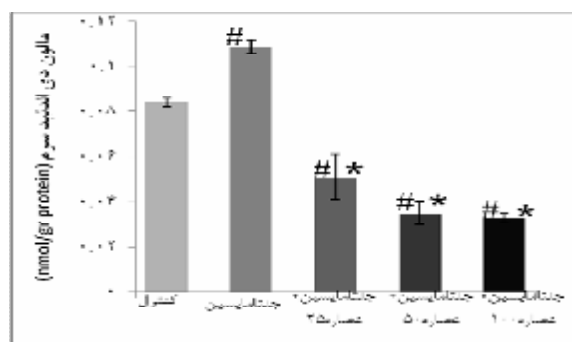
نمودار شماره 5- مقایسه دانسیته حجمی لوله های خمیده نزدیک در گروه های مورد مطالعه
* : اختلاف معنی دار در مقایسه با گروه جنتامایسین ($p < 0/001$).
: اختلاف معنی دار با گروه کنترل ($p < 0/05$).



نمودار شماره 2-مقایسه سطح سرمی اوره در گروه های مورد مطالعه.
* : اختلاف معنی دار در مقایسه با گروه جنتامایسین ($p < 0/001$).
: اختلاف معنی دار با گروه کنترل ($p < 0/05$).



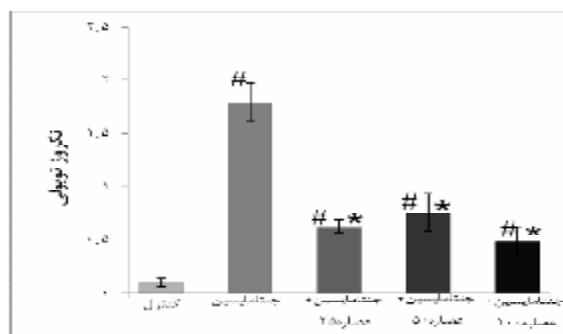
نمودار 6: مقایسه ارتشاح لئوسیتی در گروه های مورد مطالعه
* : اختلاف معنی دار در مقایسه با گروه جنتامایسین ($p < 0/001$).
: اختلاف معنی دار با گروه کنترل ($p < 0/05$).



نمودار شماره 3-مقایسه سطح سرمی MDA در گروه های مورد مطالعه.
* : اختلاف معنی دار در مقایسه با گروه جنتامایسین ($p < 0/001$).
: اختلاف معنی دار با گروه کنترل ($p < 0/05$).

بحث و نتیجه گیری

با توجه به اینکه مصرف دوز 25 mg/kg از عصاره برگ درخت زیتون در مقایسه با گروه جنتامایسینی بدون درمان در خصوص کاهش MDA و کراتینین سرم، افزایش دانسیته حجمی لوله های خمیده نزدیک و مهار نکرز توبولی مفید بود و مصرف دوز 50 mg/kg عصاره برگ درخت زیتون در مقایسه با گروه جنتامایسینی بدون درمان، سبب کاهش MDA، کراتینین و اوره سرم، افزایش دانسیته حجمی لوله های خمیده نزدیک، مهار نکرز توبولی و مهار ارتشاح لئوسیتی شد همچنین درمان با دوز mg/kg 100 عصاره برگ درخت زیتون در مقایسه با گروه جنتامایسین



نمودار شماره 4-مقایسه نکرز توبولی در گروه های مورد مطالعه
* : اختلاف معنی دار در مقایسه با گروه جنتامایسین ($p < 0/001$).
: اختلاف معنی دار با گروه کنترل ($p < 0/05$).

نفروتوکسیستی ناشی از جنتامایسین می‌گردد (4-7,6, 17). گزارش گردیده که جنتامایسین سبب تغییر ترکیب لیپیدی غشاهای سلولی در کلیه می‌شود (20,27). احتمال دارد این تغییرات توسط فعالیت پراکسیداسیون لیپیدی رادیکال‌های آزاد میانجی‌گری گردد (27). نشان داده شده است که در حیواناتی که تحت درمان با جنتامایسین قرار می‌گیرند مقدار MDA پلاسمایی بعنوان شاخص پراکسیداسیون لیپیدی افزایش می‌یابد (21,23).

در مطالعه حاضر مطابق با یافته‌های سایر محققین در گروه دریافت‌کننده جنتامایسین مقدار MDA افزایش یافت. برگ زیتون منبع غنی از پلی‌فنل‌ها نظیر اولئوروپین و مشتقات آن نظیر هیدروکسی تیروزول است. این مواد قادر به جذب رادیکال‌های آزاد بوده و خواص آنتی‌اکسیدانی قوی دارند (30-28, 15, 14). بسیاری از اثرات فارماکولوژیک اولئوروپین به فعالیت آنتی‌اکسیدانی آن نسبت داده می‌شود (30-28, 15, 14). در مطالعه حاضر مصرف عصاره برگ درخت زیتون در هر سه دوز بطور معنی‌داری موجب کاهش MDA در مقایسه با گروه جنتامایسین شد. احتمالاً کاهش پراکسیداسیون لیپیدی به دلیل وجود اثرات آنتی‌اکسیدانی عصاره می‌باشد.

علاوه بر این در مطالعه حاضر دوزهای بالاتر عصاره (50 mg/kg و 100) توانست مقدار MDA را به کمتر از مقدار آن در گروه کنترل برساند. این نتایج به اثرات آنتی‌اکسیدانی بسیار قوی عصاره برگ درخت زیتون اشاره می‌کند. در شرایط طبیعی در طی اعمال سلولی مقداری ROS تولید شده که توسط سیستم آنتی‌اکسیدانی داخلی بدن حذف می‌گردد (20,26). در صورتی که مقدار تولید ROS افزایش یابد و یا اینکه سیستم آنتی‌اکسیدانی درونی بدن تضعیف گردد صدمات ناشی از حضور ROS و آسیب‌های بافتی ظاهر می‌شوند (20,26). احتمالاً مصرف برگ درخت زیتون نه تنها به دلیل خاصیت آنتی‌اکسیدانی خود سبب حذف رادیکال‌های آزاد می‌گردد بلکه سیستم آنتی‌اکسیدانی طبیعی بدن را نیز تقویت می‌کند.

بدون درمان سبب افزایش دانسیته حجمی لوله‌های خمیده نزدیک، مهار نکروز توبولی و مهار ارتشاح لنفوسیتی گردید، می‌توان گفت که آنتی‌بیوتیک‌های آمینوگلیکوزیدی از جمله جنتامایسین به دلیل اثربخشی بالایی که در برابر عفونت‌های ناشی از باکتری‌های گرم منفی دارند به دفعات زیادی مورد استفاده قرار می‌گیرند و هنوز موثرترین دارو در برابر پseudomonas، پروتئوس و سراتیا می‌باشد (20-22).

شیوع نفروتوکسیستی ناشی از مصرف جنتامایسین از 3% در سال 1969 به 20% در دهه گذشته رسیده است. طبق نتایج جدید حدود 30 درصد از افرادی که بیش از 7 روز تحت درمان با جنتامایسین قرار می‌گیرند برخی از علائم نفروتوکسیستی را نشان می‌دهند (20,22,23). به دلیل این عارضه جانبی مصرف این داروها با وجود تمام مزیت‌هایی که دارند با محدودیت روبرو است. بر اساس بسیاری از مطالعات جنتامایسین سبب افزایش غلظت شاخص‌های بیوشیمیایی عملکرد کلیه از جمله کراتینین پلازما می‌گردد (20,21).

مطابق با نتایج کارهای قبلی انجام شده توسط سایرین، در تحقیق حاضر نیز سطح سرمی کراتینین و اوهر پس از مصرف جنتامایسین افزایش یافت. احتمال دارد این افزایش کراتینین بدلیل آسیب گلوبولولی ایجاد شده توسط جنتامایسین باشد (20,22). در کلیه‌ها جنتامایسین به راحتی فیلتره شده و در لوله خمیده نزدیک باز جذب می‌گردد. به همین دلیل نکروز سلولی ناشی از داروی جنتامایسین عمدتاً در لوله‌های خمیده ایجاد می‌شود (24,25) احتمال دارد افزایش کراتینین و اوهر پلازما به خاطر آسیب وارده بر لوله‌ها و کاهش تصفیه گلوبولولی به علت انسداد مجاری توسط سلول‌های نکروزه شده رخ دهد (24).

برخی از محققین افزایش تولید ROS مثل آنیون‌های سوپراکسید، پراکسید هیدروژن و افزایش پراکسیداسیون چربی را در القا اثرات جانبی ناشی از جنتامایسین موثر می‌دانند (26). برخی از مطالعات نشان می‌دهند که مصرف آنتی‌اکسیدان‌ها سبب کاهش

نتایج هیستوپاتولوژیکی تغییرات ساختمانی در بافت کلیه بدنبال مصرف جنتامایسین را نشان می‌دهند. گزارش شده که بدنبال افزایش رادیکال‌های آزاد آنزیم‌های لیزوزومی فعال شده منجر به آسیب سلولی و نکروز توبولی می‌شوند (20). القا نکروز توبولی توسط جنتامایسین در چندین مطالعه گزارش گردیده است (2-422). مطابق با نتایج دیگران در مطالعه حاضر جنتامایسین سبب نکروز شدید در لوله‌های خمیده نزدیک شد و مصرف عصاره برگ زیتون در هر سه دوز مصرفی میزان نکروز توبولی ناشی از جنتامایسین را تا حدودی کاهش داد. علاوه بر این در مطالعه حاضر جنتامایسین باعث کاهش 59 درصدی دانسیته حجمی لوله‌های خمیده نزدیک نسبت به گروه کنترل گردید. این نتایج با نتایج ارائه شده توسط سایرین مطابقت دارد (17,20).

مصرف عصاره برگ زیتون در هر سه دوز مصرفی بطور معنی‌داری موجب افزایش دانسیته حجمی لوله‌های خمیده نزدیک نسبت به گروه جنتامایسین شد. پیشنهاد گردیده است که تجمع ROS سبب افزایش مرگ برنامه ریزی شده سلولی می‌گردد (31). همچنین گزارشاتی وجود دارد مبنی بر اینکه افزایش رادیکال‌های آزاد سبب آسیب غشا لیپیدی و شروع واکنش‌های تخریب‌کننده در سلول می‌گردد (8,27). مصرف توام مواد آنتی‌اکسیدان با جنتامایسین توانسته است آسیب‌های بافتی ناشی از جنتامایسین را در کلیه‌ها تا حدودی کاهش دهد (2,3,4,6,7). با توجه به این نتایج احتمال دارد اثرات بهبود دهندگی عصاره برگ زیتون در برابر نکروز توبولی و کاهش دانسیته حجمی لوله‌های خمیده نزدیک ناشی از جنتامایسین، توسط خواص آنتی‌اکسیدانی این عصاره میانجی‌گری شود.

لنفوسیت‌ها گروهی از گلبول‌های سفید بوده که در پدیده التهاب نقش دارند. گزارشات متعددی مبنی بر افزایش تعداد

لنفوسیت‌ها و ارتشاح لنفوسیتی در قسمت قشری بافت کلیه متعاقب مصرف جنتامایسین وجود دارد (20). مطابق با نتایج بدست آمده در مطالعه حاضر در گروه‌هایی که تحت درمان با عصاره برگ زیتون قرار می‌گیرند (دوزهای 50 mg/kg و 100)، ارتشاح لنفوسیتی در مقایسه با گروه جنتامایسین کاهش می‌یابد. این نتایج احتمال دخالت عصاره برگ زیتون در انسداد روند التهاب سلولی که بدنبال مصرف جنتامایسین شروع می‌گردد را نشان می‌دهد.

در تحقیقی مصرف هم‌زمان جنتامایسین و quercetin نوعی ترکیب فلاونوئیدی مشتق شده از گیاهان سبب کاهش ارتشاح لنفوسیت‌ها به فضای بین توبول‌های کلیوی در مقایسه با گروه جنتامایسین به همراه کاهش میزان ادم بافتی در کلیه، بعنوان یکی از پیامدهای فرایندهای التهابی شد (20). با توجه به اینکه در برگ درخت زیتون ترکیبات فلاونوئیدی وجود دارد (20)، اثرات ضد ارتشاح لنفوسیتی عصاره برگ زیتون که در مطالعه حاضر بدست آمد را می‌توان احتمالاً به حضور این ترکیبات فلاونوئیدی نسبت داد.

در مطالعه حاضر برای اولین بار اثر حفاظتی برگ درخت زیتون در برابر نفروتوکسیستی ناشی از جنتامایسین نشان داده شد. با توجه به ارزان بودن برگ درخت زیتون، استفاده راحت و کمترین عارضه جانبی به نظر می‌رسد بتوان از آن بعنوان داروی مکمل در زمان مصرف جنتامایسین به منظور به حداقل رساندن آسیب کلیوی استفاده نمود.

References

1. Salgado CM, Hernandez FL, Novoa JM. Glomerular nephrotoxicity of amino nucleosides. *Toxicology and applied pharmacology* 2007; 223:86-98.
2. Farombi Eo, Ekor M. Curcumin attenuates gentamicin induced renal oxidative damage in rats. *Food and chemical Toxicology* 2006; 44:1443-1448.
3. Karahan I, Atessahin A, Yilmaz S, Cerbisat AO, Sakin F. Protective effect of lycopene in induced oxidative stress and nephrotoxicity in rats. *Toxicology* 2005; 215:198-204.
4. Kumar JV, Naidu MU, Anwar A, Ratnakar KS, Probuocol protects against gentamicin induced nephrotoxicity in rats. *Indian J Pharmacol* 2000; 32: 108-113.
5. Anees AB, Neelam F, Shubha. Time dependent effects of gentamicin on the enzymes of carbohydrate metabolism brush border membrane and oxidative stress in rat kidney tissues. *Life sci* 2008; 82: 450-459.
6. Kadkhodae M, Khastar H, Arab HA, Ghaznavi R, Zahmatkesh M, Mahdavi M. Antioxidant vitamins preserve superoxide dismutase activities in gentamicin induced nephrotoxicity. *Transplant Proceed* 2007; 39: 864-865.
7. Alladin P, Hakan P, Seda T, Cemil C, Nigar V, Muharrem U. Protective role of aminoguanidin on gentamicin induced acute rena failure in rats. *Acta histochemica* 2006 ;108:365-371.
8. Abdel niam A, Abdel vahab MH, Atria FF. Protective effects of vitamin E and probucol against gentamicin induced nephrotoxicity in rats. *Pharmacological research* 1999; 40(2). :183-187.
9. Zargari A. Therapeutic plants. 6th ed. Tehran: Tehran University press 1996; 319-329.
10. Eydi A, Eydi M, Oryan SH, Falahian F, Darzi R. Hypoglycemic Effect of alcoholic Olive Leaf extract in normal and streptozotocin-induced diabetic male rats. *J of medicinal plants* 2005; 12(3suppl):36-40
11. Somova LI, Shade FO, Ramadan P, Nader A. Antihypertensive ant atherosclerotic and antioxidant activity of triterpenoids isolated from *Olea europaea* subspecies *fricana* leaves. *J Ethnopharmacol* 2003; 84: 299-305
12. Paiva-Martins F, Pinto M. Isolation and characterization of a new hydroxytyrosol derivative from olive (*Olea europaea*) leaves 2008; 56(14):5582-8
13. Kendall M, Batterham M, Obied H, Prenzler PD, Ryan D, Robards K. Zero effect of multiple dosage of olive leaf supplements on urinary biomarkers of oxidative stress in healthy humans 2009; 25(3):270-280
14. Aurelia N, Sudjana A, D'Oraziob C, Ryanc V, Rasool N, Ngd J. Antimicrobial activity of commercial *Olea europaea* (olive) leaf extract. *Antage-2926*; No. of Pages 3
15. Micol V, Caturla N, Perez-Fons L, Mas V, Perez L, Estepa A. The olive leaf extract exhibits antiviral activity against viral haemorrhagic septicaemia rhabdovirus (VHSV). *Indian J SLi Technol* 2005; 6:67-70.
16. Azzawie Fayadh H, Alhamdani Mohamad Saiel S. Hypoglycemic and antioxidant effect of oleuropein in alloxan-diabetic rabbits. *Life science* 2006; 78:1371-77.

17. Yaman I, Balikci E. Protective effects of nigella sativa against gentamicin-induced nephrotoxicity in rats. *Experiment Toxicol Pathol* 2010; 62: 183–190
18. Carlos A, Mandarim-de L. Stereological tools in biomedical research. *Acad Bras, Cienc* 2003; 75(4):413.
19. Velasquez MT, Striffler JS, Abraham AA, Michaelis OE, Scalbert E, Thibault N. Perindopril ameliorates glomerular and renal tubulointerstitial injury in the SHR/N-corpulent rat. *Hypertension* 1997; 30: 1232–1237.
20. Ihab Talat A, Abdel-GHany A, Mohamed G. Protective Effect of Quercetin against Gentamicin-Induced Nephrotoxicity in Rats. *Biol Pharm Bull* 2009; 32:(1) 61-67
21. Ajami M, Eghtesadi SH, Pazoki H, Habibey R, Ebrahimi S. Effect of crocus sativus on gentamicin induced nephrotoxicity. *Biol Res* 2010; 43: 83-90
22. Derakhshanfar A, Bidarkosh A, Hashempour Sadeghian M. L-methionine attenuates gentamicin nephrotoxicity in male Wistar rat, pathological and biochemical findings. *Iranian Journal of Veterinary Research, Shiraz University* 2009; 10: 323-328 (in Persian).
23. Coskun S, Ozge U, Ustundag N, Omunog LU, Gokcen S, Bedirhan S. Gentamicin-Induced Nephrotoxicity in Rats: Ameliorated and Healing Effects of Resveratrol. *Biol Pharm Bull* 2007; 30(1):79-83
24. Zietse R, Zoutendijk K, Hoorn E J. Fluid electrolyte and acid-base disorders associated with antibiotic therapy. *Nat Rev Nephrol* 2009; 5:193-202
25. Kadkhodae M, Khastar H, Faghihi M, Ghaznavi R, Zahmatkesh M. Effects of co-supplementation of vitamins E and C on gentamicin-induced nephrotoxicity in rat. *Exp Physiol* 2005; 90:4 pp 571–576
26. PoYee CH, HoiYan LE, Ming KO K. Schisandrin B Enhances Renal Mitochondrial Antioxidant Status, Functional and Structural Integrity and Protects against gentamicin-Induced Nephrotoxicity in Rats. *Biol Pharm Bull* 2008; 31(4) :602-605
27. Abdel G, Bashir A, Fakhri M. Effects of fish oil supplementation on gentamicin-induced nephrotoxicity in rat. *Hum Exp Toxicol*, 1995; 14:884-8.
28. Nakatani N, Kikuzaki H. A new antioxidative glucosid isolated from oregano (*Origanum vulgare* L.). *Agric Biol Chem* 1987; 51(10):2727-2732
29. Wu JW, Lee MH, Ho CT, Chang SS. Elucidation of the chemical structures of natural antioxidants isolated from rosemary. *J American Oil Chemists Society, JAOCS* 1982; 59:339-345
30. Soni MG, Burdock GA, Christian MS, Bitler CM, Crea R. Safety assessment of aqueous olive pulp extract as an antioxidant or antimicrobial agent in foods. *Food and Chemical Toxicology* 2006; 44:903–915
31. Kheradmand A, Alirezaei M, Birjandi M. Ghrelin promotes antioxidant enzyme activity and reduces lipid peroxidation in the rat ovary. *Regulatory Peptides* 2010; 162: 84–89