

بررسی رشد و توسعه لارو اکینو کوکوس گرانولوزوس در موش سوری و هامستر

غلامعلی سبزواری نژاد ♦ دکتر عبدالحسین دلیمی ♦♦

یافته / سال پنجم / شماره ۱۸

چکیده

مقدمه: کیست هیداتید از بیماری های انگلی مشترک انسان، دام، گوشتخواران اهلی و وحشی می باشد. این بیماری در انسان موجب ضایعات و آسیبهای عضو شده و گاهی منجر به مرگ می شود. هدف از انجام این مطالعه بررسی رشد کیست هیداتید ثانویه در حیوانات آزمایشگاهی، تعیین حساسیت آنها، تهیه مقاطع بافتی و چگونگی رشد و تشکیل مراحل کیست هیداتید ثانویه بود.

مواد و روشها: به منظور بررسی رشد کیست هیداتید ثانویه و تعیین حساسیت موش سوری و هامستر سفید، تعداد ۳۶ سر موش سوری و ۲۷ سر هامستر سفید، با تزریق داخل صفاقی لارو اکینو کوکوس گرانولوزوس گوسفندی مورد ارزیابی قرار گرفتند؛ سپس به مدت ۹ ماه، ماهیانه تعداد معینی از حیوانات کالبدگشایی شده و محوطه صفاق، کبد، ریه، کلیه و طحال از نظر آلودگی به کیست، مورد بررسی قرار گرفتند.

یافته ها: در این بررسی کیست هیداتید ثانویه در موش سوری از ماه سوم تشکیل گردید و در ماههای بعد بخصوص ماه هشتم و نهم در کلیه موشها کیست هیداتید به تعداد زیاد رشد کرد؛ بطوری که در دو سر از موشهایی که در ماه نهم کالبدگشایی شدند، تعداد ۸ و ۱۴ کیست در محوطه صفاقی آنان مشاهده گردید.

نتیجه گیری: کلیه کیست ها غیر بارور و استریل بوده و با افزایش مدت آلودگی بر تعداد موش های مثبت و تعداد کیست ها افزوده گردید. بررسی مقاطع بافتی، دیواره کیست و واکنش سلولهای دفاعی را نشان داد. موش سوری حیوان مناسبی برای رشد کیست هیداتید ثانویه می باشد و از ماه سوم آلودگی کیستها قابل مشاهده است.

واژه های کلیدی: اکینو کوکوس گرانولوزوس، موش سوری، هامستر، رشد

♦ مربی - عضو هیئت علمی دانشگاه علوم پزشکی لرستان

♦♦ دانشیار - عضو هیئت علمی دانشگاه تربیت مدرس تهران

مقدمه

هیداتیدوزیس^۱ از بیماریهای انگلی مشترک انسان، دام، گوشتخواران اهلی و وحشی می باشد. بیماری در انسان موجب ضایعات و آسیب های عضو شده و گاهی منجر به مرگ می گردد. هیداتیدوزیس در حیوانات بخصوص دامها موجب زیانهای اقتصادی فراوان می شود (۱، ۲، ۳، ۴).

سگ میزبان اصلی بیماری، با دفع تخم انگل همراه با مدفوع در مزارع، سبب آلودگی آب، گیاهان و سبزیجات می شود. انسان در اثر تماس نزدیک با سگ و مصرف سبزیجات و نشخوارکنندگان با تغذیه از علوفه آلوده به تخم به بیماری مبتلا می گردند (۱، ۲، ۴).

جنین تخم در روده آزاد شده و پس از عبور از دیواره روده در اعضای مختلف بدن انسان (کبد، ریه، طحال، مغز و غیره) جایگزین شده و به تدریج تشکیل کسیت هیداتید می نماید.

با توجه به مشکلات اقتصادی، اجتماعی و بهداشتی کسیت هیداتید، لازم است تحقیقات وسیع در زمینه های مختلف بیماری صورت گیرد. اکثر این مطالعات نیاز به محیط های مناسب این ویتر و این ویو^۲ دارند که بتوان تحقیقات را ابتدا در محیط های آزمایشگاهی مناسب یا حیوان آزمایشگاهی انجام و نتایج آن را تعمیم و گسترش داد (۵، ۴).

اکثر محققان در مناطق مختلف جهان، مطالعات وسیع و گسترده ای در مورد رشد کسیت هیداتید ثانویه انجام داده اند و نتایج متناقضی بدست آورده اند و تاکنون چنین مطالعه ای روی حیوانات آزمایشگاهی تولید کشور انجام نگرفته است. این مطالعه در پی آن است با تزریق پروتواسکولکس^۳ کسیت هیداتید اولیه گوسفندی به موش سوری و هامستر سفید، حساسیت آنان را مورد بررسی قرار دهد (۸، ۷، ۶).

مواد و روشها

در این مطالعه تجربی از موش سوری و هامستر سفید که سن آنان بین ۶ تا ۷ هفته و از جنس نر بودند، استفاده شده است.

کبد و ریه گوسفند آلوده به کسیت هیداتید را از کشتارگاه جمع آوری کرده و بعد از ضد عفونی با الکل ید به محیط استریل هود انتقال داده و در شرایط استریل کسیت ها را از کبد و ریه جدا نموده، و در ظرف استریل قرار داده شد. زمانی که میزان پروتواسکولکس به حد مورد نظر رسید، سه تا پنج بار با محلول نرمال سالین^۵ استریل شستشو شدند؛ سپس محلول رویی را ریخته و روی آن محلول هانکس^۶ حاوی پیپسین^۷ ۰/۵mg/ml با PH=۲ ریخته و به مدت ۴۰ تا ۴۵ دقیقه در انکوباتور ۳۷ درجه سانتی گراد قرار داده تا پروتواسکولکس ها، از لایه ژرمینال^۸ و کسیت های دختر جدا شوند و محلول خالص تری از پروتواسکولکس ایجاد شود؛ سپس سه تا پنج بار دیگر با محلول نرمال سالین استریل شستشو شدند.

با استفاده از اتوزین^۹ ۰/۱ درصد و تریپان بلو^۹ ۰/۲۵ درصد، زنده بودن پروتواسکولکس ها را در زیر میکروسکوپ با بزرگ نمایی ۱۰ مشاهده و با شمارش درصد پروتواسکولکس بدست آمد. برای اطمینان بیشتر فعالیت سلولهای شعله ای پروتواسکولکس های رنگ نگرفته در زیر میکروسکوپ مشاهده شد. به میزان ۰/۱ میلی لیتر از محلول پروتواسکولکس در محلول هموزن در ظرف پتری خط کشی و لام مکعبی ریخته شد و در زیر لوپ تعداد پروتواسکولکس در حجم مورد نظر شمارش گردید سپس با مشخص بودن حجم محلول هموزن و تعداد پروتواسکولکس در ۰/۱ میلی لیتر میزان تقریبی، کل پروتواسکولکس در حجم محلول هموزن تعیین شده و با توجه به تعداد پروتواسکولکس تزریقی برای حیوانات حجم مشخصی از محلول به صورت داخلی صفاقی به حیوان تزریق شده و به سوسپانسیون، صد واحد پنی سیلین و ۲۰۰ میکروگرم استریتوماسین در میلی لیتر اضافه شد (۷، ۶).

- | | | |
|-------------------|------------------|-------------------|
| 1. Hyddatidosis | 2. Invitro | 3. Invivo |
| 4. Protoscolex | 5. Normal saline | 6. Hanks solution |
| 7. Germinal layer | 8. Eosin | 9. Trypan blue |

ب - هامستر سفید :

در ماههای اول ، دوم و سوم کالبدگشایی و بررسی محوطه صفاقی و اعضای شکمی ، نقاط فیبروزی و اجسام کپسول شده حاوی پروتواسکولکس مرده چسبیده به اعضا مختلف بخصوص سطوح روده ها و چین های صفاقی ، وجود دانه هایی روی پرده دیافراگم، بزرگی طحال، تورم مجرا و غدد لنفاوی مشاهده شده، که از ماه چهارم به بعد از شدت ضایعات کاسته شده؛ بطوریکه از ماه ششم محوطه صفاقی عاری از هر گونه ضایعه بود .

ج - بررسی مقاطع بافتی

پس از تهیه مقاطع بافتی از بافت هایی که کیست هیداتید ثانویه تشکیل شده بود و رنگ آمیزی با هماتوکسیلین، اتوزین و پاس، بوسیله میکروسکوپ ساختمان کیست و واکنش دفاعی سلولی بافت آلوده مورد بررسی قرار گرفت. بطوریکه در رنگ آمیزی با هماتوکسیلین و اتوزین واکنشهای سلولهای دفاعی، آماسی، ماکروفاژها، سلولهای جیانت نعل اسبی^۳، لایه فیبروز و دیواره کیست قابل تشخیص است. با رنگ آمیزی اختصاصی پاس حفره کیست، غشا کیست از بافت کبد قابل تشخیص بود (عکس های ۳-۳ تا ۳-۴).

جدول ۱: نتایج رشد کیست هیداتید ثانویه در موش سوری با تزریق داخل

صفاقی پروتواسکولکس اکینووکوس گرانولوزوس گوسفندی

استرین حیوان (تعداد)	میزان ترزیقی	تعداد حیوان آلوده شده	مدت زمان آلودگی (ماه)	نتیجه کالبدگشایی تعداد مثبت منفی
۱۰۰۰۰	۴	۱	۱	-
	۴	۲	۲	-
	۴	۳	۳	۲
موش سوری	۴	۴	۴	۲
استرین NMRI (۳۶)	۴	۵	۵	۲
	۴	۶	۶	۱
	۴	۷	۷	۳
	۴	۸	۸	۴
	۴	۹	۹	۴
جمع				۱۱۸ (۵۲/۹) ۱۱۶ (۴۷/۱)

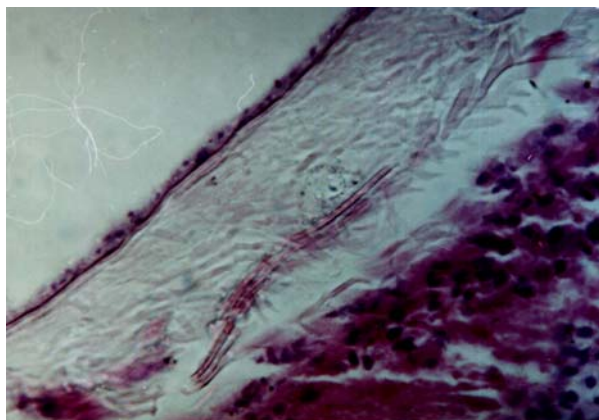
بعد از شمارش، به هر سر موش سوری استرین NMRI حدود ۱۰۰۰ پروتواسکولکس، به هر سر هامستر سفید حدود ۱۰۰۰۰ پروتواسکولکس به طریق داخل صفاقی تزریق گردید. هر ماه تعداد مشخص از موش سوری و هامستر سفید کالبدگشایی و محوطه صفاقی، کبد ، طحال ، کلیه و ریه آنها را از لحاظ آلودگی به کیست هیداتید ثانویه مورد بررسی ماکروسکوپی ، میکروسکوپی قرار می گرفت و در صورت تشکیل کیست هیداتید ثانویه ، جهت تهیه مقاطع بافتی، آن را در محلول ثبوت نگاهداری نموده و از اعضای که در آن کیست، تشکیل شده مقاطع بافتی تهیه شده ، و با هماتوکسیلین، اتوزین^۱ و پاس^۲ رنگ آمیزی گردید. داده ها با استفاده از آزمون مجذور کای مورد تجزیه و تحلیل قرار گرفتند.

یافته ها

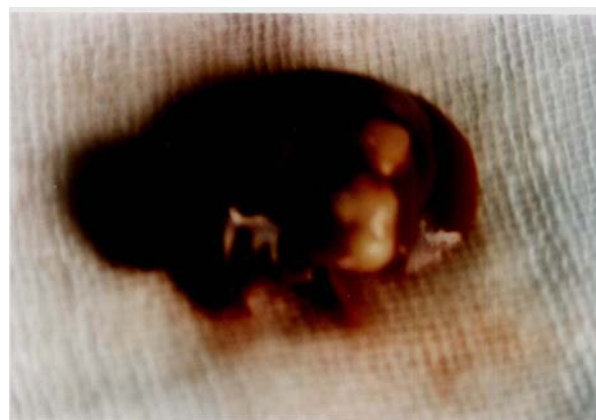الف - موش سوری

در ماههای اول و دوم کالبدگشایی موش سوری و بررسی محوطه شکمی و احشاء ، نقاط فیبروزی در قسمت‌های مختلف محوطه شکمی مشاهده شد. رشد کیست هیداتید ثانویه در موش سوری از ماه سوم آلودگی قابل رویت بود که در دو سر از موشها کیست هیداتید ثانویه تشکیل گردید که قطر بزرگترین کیست $2/72 \times 4/32$ میلی متر بود. در ماه چهارم آلودگی دو سر از موشها دارای چندین کیست چسبیده به پرده دیافراگم و آزاد در محوطه شکمی بودند که قطر بزرگترین کیست $4/38 \times 3/8$ میلی متر بود. به همین ترتیب ماههای بعدی در تعدادی از موشها کیست هیداتید ثانویه رشد کرده؛ بطوریکه در محوطه شکمی دو سر از موشهایی که در ماه نهم آلودگی کالبدگشایی شدند، تعداد ۸ و ۱۴ کیست هیداتید ثانویه در محوطه شکمی آنان تشکیل شده بود. کلیه کیست ها استریل و غیر بارور بودند (جدول ۱ و عکسهای ۱ تا ۲) .

1. Hematoxylin and Eosin
2. Periodic Acid Shift (PAS)
3. Giant cell



عکس (۴) دیواره کیست هیداتید ثانویه (کهربایی) بافت کبد (قرمز) موش سوری، رنگ آمیزی (H&E) $\times 400$



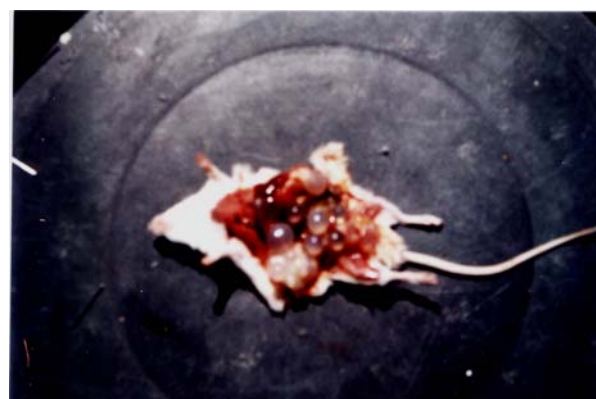عکس (۱) کیست هیداتید ثانویه دریافت کبد موش سوری، ماه پنجم آلودگی.

بحث

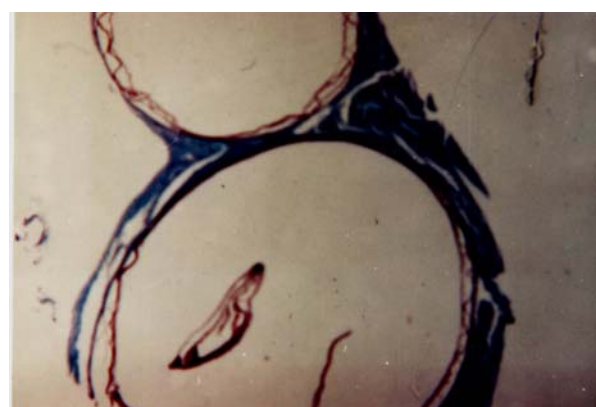
اکثر محققان برای بررسی رشد کیست هیداتید در حیوانات آزمایشگاهی، از پروتواسکولکس که کم خطر می باشد، استفاده نمودند. د^۱ و^۱ (۱۹۳۵)، دکومان^۲ (۱۹۳۸)، کوت لن^۳، لوکارت^۴ و کوچت^۵ (۱۹۳۵)، موش سفید را با پروتواسکولکس کیست هیداتید گوسفندی به طریق داخل صفتی آلوده نمودند و اظهار داشتند که موش سفید حیوان واسط مناسبی برای ایجاد کیست هیداتید ثانویه است (۶،۷،۸،۹،۱۰،۱۱).

اسکینازی^۶ و کلی چائن^۷ (۱۹۵۹)، شرح دادند: رشد کیست هیداتید ثانویه در موش سفید از ۳ تا ۱۴۰ روز پس از آلودگی ایجاد می شود که کیست ها کوچک و غیر بارو هستند (۶،۱۰،۱۲).

سینگ^۸ (۱۹۷۶)، از پروتواسکولکس گوسفندی و رائو^۹ (۱۹۸۵)، از پروتواسکولکس گاوی در موش تزریق کردند که نتیجه مثبت بود (۸،۹). هیت^{۱۰} (۱۹۷۰)، با استفاده از پروتواسکولکس کیست اولیه کبد و ریه گوسفند استرالیایی و تزریق داخل صفتی به استرین های مختلف موش سوری نتیجه می گیرد که موش سوری حیوان مناسبی برای ایجاد کیست هیداتید ثانویه می باشد (۶).



عکس (۲) کیست هیداتید در محوطه شکمی موش سوری (۱۴ کیست) ماه نهم آلودگی.



عکس (۳) دیوار کیست هیداتید ثانویه (قهوه ای)، بافت کبد موش سوری (آبی) رنگ آمیزی پاس، $\times 12$

- | | | |
|-------------|--------------|--------------|
| 1. Deve | 2. De Cooman | 3. Coutelen |
| 4. Locroart | 5. Cochet | 6. Schinazzi |
| 7. Kieljian | 8. Singh | 9. Rao |
| 10. Heath | | |

References

- ۱- اسلامی، ع. کرم شناسی دامپزشکی، جلد دوم، تهران: موسسه انتشارات دانشگاه تهران، ۱۳۷۰
 - ۲- موبدی، ا؛ دلیمی، ع.ا. اپیدمیولوژی کیست هیداتید در جهان و ایران، چاپ اول، تهران: انتشارات مقدم، ۱۳۷۳
 3. Marquardt WC. Parasitology vector Biology, 2th Ed, U.S.A, Academic Press, 2000
 4. Gillespie SH., Pearson RD. Clinical Parasitology. England, Gohn Wiley & Sons LTD, 2001
 5. Garsia LS. Diagnostic Medical Parasitology. Fourth Ed, Washington, DC. ASM Press, 2001
 6. Heath, D.D. "The development of Echinococcus granulosus larve in laboratory animals," Parasitology, 1970; Vol. 60, PP. 449-456
 7. Rycke D, Decooman P. "Experimental infection of mice With Echinococcus Equinus of British origin", Ann Trop med and parasitol, 1980; 74(1): 97-99
 8. Schwabe, CW and Schinazi LA, Araxie K. "Host Parasite relationships in Echinococcosis II Age resistance to secondary Echinococcosis in the white mouse," Am J Trop Med Hyg, 1959; Vol. 8, pp: 29-36
 9. Smyth J.D. "Studies on tape Worm physiology", parasitology 1962; Vol. 52, PP. 441-451
 10. Smyth, J.D. and M.M, Smyth. "natural and experimental of Echinococcus granulosus and E . Multilocularis With On the genetics of speciation in the genus Echinococcus". Parasitology . 1964; Vol. 54. PP. 493-544
- در بررسی حاضر در ماه سوم آلودگی، کیست هیداتید ثانویه با خصوصیات کامل کیست هیداتید در حاشیه کبد تشکیل شده است و به همین صورت در ماههای بعدی بخصوص ماه نهم علاوه بر اینکه کلیه موشها کالبدگشایی در این ماه مثبت بودند در دو سر از آنان هشت و چهارده کیست در محوطه شکمی، مشاهده گردید (عکس ۲ و جدول ۱).
- اکثر محققان با استفاده از پروتواسکولکس کیست اولیه حیوانات از جمله گوسفند، اسب، بوفالو و تزریق پروتواسکولکس به روشهای مختلف در هامستر انجام داده اند، نتایج منفی بدست آورده اند. فون تانا^۱، ساینز^۲ و اسکاجلیا^۳ (۱۹۶۳)، با استفاده از پروتواسکولکس کیست هیداتید اولیه قادر به ایجاد کیست هیداتید ثانویه در هامستر نشدند (۶، ۱۶).
- تامپسون^۴ و همکاران (۱۹۷۰)، در تحقیق خود با تزریق ۸۰۰۰ پروتواسکولکس کیست اسبی به روش داخل صفاقی به گونه های مختلف هامستر گزارش نمودند که کیست هیداتید ثانویه ایجاد نشد (۱۱).
- با توجه به نتایج این مطالعه می توان گفت:
- موش سوری حیوان مناسبی برای رشد کیست هیداتید ثانویه با استفاده از تزریق داخل صفاقی لارو اکینوкокوس گرانولوزوس گوسفند ایرانی می باشد؛
 - رشد کیست هیداتید ثانویه در موش سوری از ماه سوم قابل مشاهده بوده و ساختمان کامل کیست هیداتید را دارا می باشند،
 - کلیه کیست های هیداتید ثانویه ایجاد شده غیر باور و فاقد پروتواسکولکس بودند؛
 - هامستر، حیوان مناسبی برای ایجاد کیست هیداتید ثانویه با تزریق داخل صفاقی کیست هیداتید گوسفند ایرانی نمی باشد؛
 - برای ایجاد کیست هیداتید ثانویه در مدت زمان کوتاه، موش سوری حیوان مناسبی می باشد.

11. Thompson, R.C.A. "The Mongolian Gerbil (*Meriones unguiculatus*) as a laboratory host for the cystic stage of *Echinococcus granulosus* of British horse origin," *Int J parasitol*, 1976; Vol.6, PP.505-511
12. Schwabe, C.W. "Larval *Echinococcus* infection in laboratory animals", *Bull WHO*. 1968; Vol. 39.pp. 126-127
13. Kumaratilake. L.M. and R. C. A. Thompson. "A comparison of *Echinococcus granulosus* from different geographical areas of Australia using Secondary cyst development in mice", *Int J parasitol*, 1983; Vol. 13, No.5, PP 509-515
14. Reddy, C.R.R.M. and G, Suvarnakumart. "Biology of *Echinococcus granulosus* as it occurs in south India". *Acta Trop Parasitology* , 1971; No. 28(4), PP. 311-322
15. Pauluzzi, S. "Serologic response of Mice and rats to secondary Experimental Hydatid Disease", *Am J Trop Med and Hyg*. 1968; Vol . 18 .No. 1,PP.7_12
16. Yamashita, J. "Development of *Echinococcus* in laboratory animal," *Bull WHO*, 1968; Vol . 39 , PP. 127-129