

## استخراج و شناسایی ترکیبات مؤثر عصاره هیدروالکلی تاراکساکوم سیریاکوم (قاصدک) و اثر محافظتی آن بر مسمومیت کلیوی ناشی از استامینوفن در موش صحرایی نر

افشین نظری<sup>۱</sup>، علیرضا غیاثوند<sup>۲</sup>، غلامرضا حسن زاده<sup>۳</sup>، مرضیه رشیدی پور<sup>۴</sup>، شهلا احمدی<sup>۵</sup>

- ۱-استادیار، مرکز تحقیقات داروهای گیاهی رازی، دانشگاه علوم پزشکی لرستان، خرم آباد، ایران.
- ۲-استادیار، گروه فیزیولوژی، دانشکده پزشکی، دانشگاه علوم پزشکی لرستان، خرم آباد، ایران.
- ۳-استاد، گروه شیمی، دانشکده علوم پایه، دانشگاه لرستان، خرم آباد، ایران.
- ۴-دانشیار، گروه آناتومی، دانشکده پزشکی، دانشگاه علوم پزشکی تهران، تهران، ایران.
- ۵-کارشناس، باشگاه پژوهشگران جوان، دانشگاه آزاد اسلامی واحد خرم آباد، خرم آباد، ایران.
- ۶-مربی، مرکز تحقیقات کشاورزی و منابع طبیعی استان لرستان، خیابان کشاورزی، خرم آباد، لرستان.

یافته / دوره پانزدهم / شماره ۲ / بهار ۹۲ / ویژه نامه گیاهان دارویی

### چکیده

دریافت مقاله: ۹۲/۱/۲۰، پذیرش مقاله: ۹۲/۳/۱۸

**\* مقدمه:** گیاه *Taraxacum syriacum Boiss* از گونه *Taraxacum officinalis* (قاصدک) است که در طب سنتی برای درمان یرقان و اختلالات کبدی و سنگ صفرا مورد استفاده قرار می گیرد. در تحقیق حاضر اثر محافظتی عصاره هیدروالکلی ریشه گیاه *Boiss Taraxacum syriacum* (TSBE) در مسمومیت کلیوی ناشی از استامینوفن مورد بررسی قرار گرفت.

**\* مواد و روش ها:** استخراج و شناسایی ترکیبات ریشه گیاه با استفاده از روش SPME-GC/MS (Solid Phase Microextraction) انجام گرفت. در این تحقیق تجربی آزمایشگاهی ۳۰ موش نر بالغ به طور تصادفی پنج گروه تقسیم شدند (n=۶). حیوانات در ابتدا با مقادیر مختلف TSBE (۵۰، ۱۰۰ و ۲۰۰ میلی گرم بر کیلوگرم، گاواژ) روزانه به مدت هفت روز پیاپی تیمار شدند، سپس در معرض دوز سمی استامینوفن (APAP) (۷۰۰ میلی گرم بر کیلوگرم داخل صفاقی) قرار گرفتند. در گروه کنترل آب مقطر به مدت هفت روز تجویز شد. در گروه سمی استامینوفن آب مقطر به مدت هفت روز دریافت و در روز هفتم دوز سمی استامینوفن تزریق شد. بیست و چهار ساعت بعد نمونه خونی برای اندازه گیری کراتینین سرمی مجزا گردید و کلیه موش ها جدا شده و برای بررسی های هیستوپاتولوژیک در فرمالین ده درصد قرار داده شدند.

**\* یافته ها:** با استفاده از روش ریز استخراج بیست و یک ترکیب مختلف شیمیایی از جمله ۱- دی متیل دیوران، ۱ پروپن ۳ اتوکسی، ۳-۵ اکتادین دوآن، نونانال، دکانال، نونانویک اسید و کارواکرول در نمونه ریشه گیاه استخراج و شناسایی گردید. کراتینین در TSBE با دوز دوپست میلی گرم بر کیلوگرم نسبت به گروه مسموم کاهش معنی دار پیدا کرده بود. در مطالعات هیستوپاتولوژیک نیز، نکرور کلیوی در گروه های عصاره (۱۰۰ و ۲۰۰ میلی گرم بر کیلوگرم) کاهش یافته بود.

**\* بحث و نتیجه گیری:** عصاره هیدروالکلی ریشه گیاه *Taraxacum syriacum Boiss* در مسمومیت کلیوی ناشی از استامینوفن در موشهای صحرایی تا حدودی نقش محافظتی دارد که به نظر می رسد در این میان نقش ترکیبات فنولی از جمله کارواکرول آن حائز اهمیت است.

**\* واژه های کلیدی:** استامینوفن، تاراکساکوم سیریاکوم، مسمومیت کلیوی، SPME.

آدرس مکاتبه: خرم آباد، انتهای خیابان رازی، مرکز تحقیقات داروهای گیاهی رازی

پست الکترونیک: nazary257@yahoo.com

## مقدمه

آزاد تولید شده توسط سیستم سیتوکروم P-450 شوند و نیز در آسیبهای کبدی باعث افزایش ذخایر گلوکوتائون احیاء شده در کبد شوند (۸،۹). با توجه به موارد فوق این احتمال می رفت که ترکیبات آنتی اکسیدان موجود در این گیاه که به وفور در استان لرستان می روید، می تواند خاصیت حمایت کننده در مقابل مسمومیت کلیوی استامینوفن را داشته باشد. روی این اصل خاصیت حفاظت کننده کلیوی این گیاه دارویی در مسمومیت کلیوی ناشی از استامینوفن روی موش صحرایی بررسی شد.

## مواد و روشها

تهیه عصاره هیدروالکلی ریشه گیاه *Taraxacum syriacum*

Boiss

نمونه ریشه های گیاه *Taraxacum syriacum*

Boiss از خرم آباد لرستان در ارتفاع ۱۱۷۰ متری جمع آوری شد و توسط مرکز تحقیقات منابع طبیعی و کشاورزی لرستان تعیین هویت شده و شماره ثبت آن NO 12125 می باشد و در هرباریوم آن مرکز نگهداری می شود.

عصاره هیدروالکلی ریشه خشک و خرد شده گیاه با استفاده از دستگاه سوکسله و حلال اتانول (اتانول و آب به نسبت ۷:۳) صورت گرفت و راندمان تولید عصاره هیدروالکلی بدست آمده برابر ۱۱/۷۶٪ بود. از این عصاره دوزهای mg/kg ۲۰۰، ۱۰۰، ۵۰ به عنوان داروی محافظ کبدی و کلیوی مورد استفاده قرار گرفت.

استخراج و شناسایی ترکیبات ریشه گیاه *Taraxacum*

*syriacum* Boiss با استفاده از روش SPME-GC/MS (Solid Phase Microextraction)

برای تعیین ترکیبات ریشه گیاه از تکنیک SPME-GC/MS استفاده شد (۱۰) و در دو مرحله صورت گرفت.

استامینوفن با نام شیمیایی N-استیل پارا آمینو فنل (paracetamol, N-acetyl-p-aminophenol; APAP)، نوعی داروی متداول ضد درد و تب است که دارای اثر ضد التهابی خفیف نیز می باشد. مصرف بیش از mg/kg ۳۰۰ منجر به مرگ هم شده است و نارسایی کبدی در دوز فوق مشاهده گردیده است (۱). استامینوفن با وجود این که در دوزهای درمانی، دارویی بی خطر محسوب می شود اما مسمومیت آن امری شایع می باشد و می تواند به صورت بالقوه باعث آسیب کبدی و کلیوی در انسان و حیوانات آزمایشگاهی شود (۲). هرچند که سمیت کلیوی آن نسبت به سمیت کبدی اش کمتر است اما نارسایی حاد کلیوی حتی در غیاب آسیب کبدی می تواند اتفاق بیفتد (۳،۴). در حال حاضر برای درمان مسمومین به استامینوفن علاوه بر تجویز داروی جذب کننده در معده (شارکول) و شستشوی معده، تجویز وریدی داروی سنتتیک N استیل سیستئین، به عنوان آنتی دوت برای جلوگیری از آسیب های احتمالی کبدی بسیار موثر است و منجر به افزایش ذخایر گلوکوتائون کبدی می گردد، اما قادر به محافظت کلیه در برابر استامینوفن نیست (۵). از آنجایی که آسیب کلیوی ناشی از استامینوفن می تواند منجر به مرگ شود، دستیابی به ترکیبی که بتواند اثر آنرا خنثی کند، ضروری به نظر می رسد. شواهد حاکی از آن است که آنتی اکسیدانها در مقابل ضایعات کلیوی ناشی از دوز بالای استامینوفن نقش حفاظتی از خود نشان می دهند (۶). گیاه *Boiss Taraxacum syriacum* (قاصدک) از گونه *officinalis* است که در طب سنتی برای درمان یرقان و اختلالات کبدی و سنگ صفرا مورد استفاده قرار می گیرد (۷،۸). گونه های این گیاه دارای ترکیبات پلی فنول و خاصیت آنتی اکسیدانی می باشند و قادرند مانع از فعالیت رادیکال های

## الف) مرحله آماده سازی نمونه

## طرح آزمایشات

مقداری از ریشه گیاه مورد نظر در سایه و دمای اتاق خشک کرده بعد از آسیاب کردن، دو گرم از پودر زبر آن را وزن کرده و درون ظرف مخصوص SPME با درپوش تفلونی ریخته شد. بعد از اضافه کردن ۵۰۰ میکرولیتر آب به مدت ۱۵ دقیقه در دمای ۶۰ درجه سانتیگراد تحت امواج فرا صوت مدل (RS5) قرار داده شد، سپس فیبر PDM را به مدت ۳۰ دقیقه در فضای فوقانی گذاشته تا جذب صورت گیرد. در نهایت فیبر را به آرامی درون نگهدارنده فیبر کشیده و بلافاصله برای عمل واجذب به محل تزریق دستگاه GC/MS منتقل گردید.

## ب) مرحله آنالیز ترکیبات با روش GC

جهت عمل واجذب، فیبر را به مدت ۲ دقیقه در محل تزریق GC در دمای ۲۸۰ درجه سانتیگراد قرار داده و جداسازی با برنامه زیر انجام پذیرفت. ابتدا دما از ۴۰ درجه سانتیگراد با سرعت ۱۲ درجه سانتیگراد در دقیقه به دمای ۱۲۰ درجه سانتیگراد و سپس از ۱۲۰ درجه سانتیگراد با سرعت ۶ درجه سانتیگراد بر دقیقه به دمای ۲۸۰ درجه سانتیگراد رسانده شد. در دمای ۲۸۰ درجه سانتیگراد به مدت ۵ دقیقه ثابت نگهداشته شد. دمای آشکار ساز ۲۸۰ درجه سانتیگراد به مدت زمان ۴۰ دقیقه و سیستم محل تزریق splitless گذاشته شد.

## حیوانات

در این مطالعه از ۳۰ سر موش صحرایی نر از نژاد سفید (آلبینو) استفاده گردید که در محدوده وزنی ۳۲۰-۲۸۰ گرم بودند. این حیوانات در شرایط استاندارد از نظر نور (۱۲ ساعت روشنایی و ۱۲ ساعت تاریکی) نگهداری شدند و دسترسی آزاد به آب و غذا داشتند. درجه حرارت برای آنها در حد  $24 \pm 4^{\circ}\text{C}$  حفظ شده و در قفس‌های استاندارد نگهداری شدند.

موش‌های صحرایی بطور تصادفی در ۵ گروه ۶ تایی به صورت زیر تقسیم بندی شدند: گروه کنترل، گروه APAP (استامینوفن)، گروه TSBE 50+APAP (۵۰ میلی گرم بر کیلوگرم وزن بدن)، (عصاره هیدروالکلی ریشه *Taraxacum Boiss syriacum*)، گروه TSBE 100+APAP (۱۰۰ میلی گرم بر کیلوگرم وزن بدن) و گروه TSBE 200+APAP (۲۰۰ میلی گرم بر کیلوگرم وزن بدن).

گروه‌های TSBE ۵۰+APAP، TSBE ۱۰۰+APAP و TSBE ۲۰۰+APAP به ترتیب دوزهای خوراکی *Taraxacum Boiss syriacum* که در بالا ذکر شده دریافت نمودند. بر اساس وزن حیوان، عصاره هیدروالکلی گیاهان در حجم یک میلی لیتر آب مقطر به عنوان حلال به صورت خوراکی از طریق لوله معدی (گاواژ) به مدت یک هفته روزانه یکبار به عنوان پیش تیمار تجویز شد. اما گروه‌های کنترل و APAP در این مدت به جای عصاره فقط آب مقطر دریافت کردند. ۶ ساعت بعد از تجویز آخرین درمان، در گروه‌های TSBE ۵۰+APAP، TSBE ۱۰۰+APAP و TSBE ۲۰۰+APAP تک دوز سمی استامینوفن (mg/kg) ۷۰۰ به صورت داخل صفاقی تجویز شد. در گروه APAP تک دوز سمی استامینوفن تجویز و گروه کنترل، حلال استامینوفن (پروپیلن گلیکول ۵۰٪ در آب مقطر) را بجای استامینوفن دریافت کرد. بعد از گذشت ۲۴ ساعت حیوانات بیهوش (کتامین mg/kg ۱۰۰، زایلازین mg/kg ۱۶ داخل صفاقی) و خون جمع آوری و سپس نمونه بافت کلیه از بدن حیوانات جدا شد. خون گرفته شده در لوله‌های شیشه‌ای جمع آوری و پس از گذشت نیم ساعت در محیط آزمایشگاه لوله‌ها به مدت پنج دقیقه با سرعت ۴۰۰۰ دور در دقیقه برای جدا سازی سرم

## محاسبات آماری

تجزیه و تحلیل اطلاعات با استفاده از نرم افزار INSTAT به صورت آنالیز واریانس یک طرفه (One-Way ANOVA) به همراه تست توکی انجام شد.  $P < 0.05$  مرز معنی دار بودن اطلاعات در نظر گرفته شد و نتایج بصورت  $Mean \pm SD$  بیان شدند.

## یافته‌ها

با استفاده از روش ریز استخراج ۲۱ ترکیب مختلف شیمیایی در نمونه ریشه گیاه *Taraxacum syriacum* Boiss استخراج و شناسایی گردید (جدول ۱) و کروماتوگرام ترکیبات شیمیایی موجود در آن را با استفاده از روش GC/MS نشان داده است (شکل ۱).

سانتریفوژ شدند و سرم جدا و به لوله های پلی اتیلن مخصوص نگهداری سرم جهت اندازه گیری کراتینین منتقل شدند و تا زمان آزمایش در دمای ۷۰- درجه سانتیگراد نگهداری شدند.

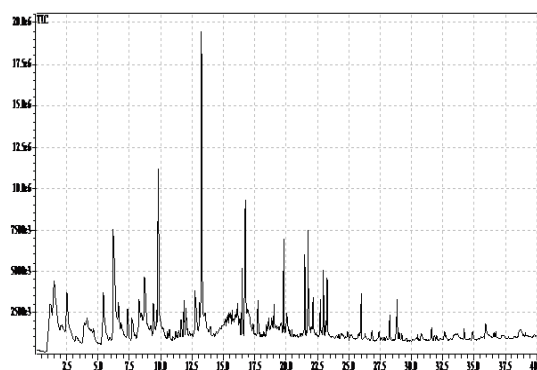
## مطالعه هیستوپاتولوژیک

بلافاصله بعد از بیهوشی و گرفتن خون حیوان و نمونه بافتی برای بررسی آنزیمی قسمتی مشابه از کلیه‌ها جدا شده و تا موقع رنگ آمیزی در فرمالین ده درصد قرار داده شدند سپس برای آگیری در ظروف حاوی اتانول با غلظت‌های مختلف (۱۰۰-۵۰ درصد) قرار گرفتند بعد توسط گزیلول شفاف سازی صورت گرفت و نهایتاً در پارافین مایع ۶۰ درجه سلسیوس غوطه‌ور گردیدند. برش های ۴-۵ میکرومتر از نمونه‌ها تهیه و سپس توسط همتاکسیلین- ائوزین (H-E) برای بررسی‌های میکروسکوپی رنگ آمیزی شدند.

جدول ۱. ترکیبات شیمیایی شناسایی شده در ریشه گیاه *Taraxacum syriacum* Boiss با استفاده از روش GC/MS

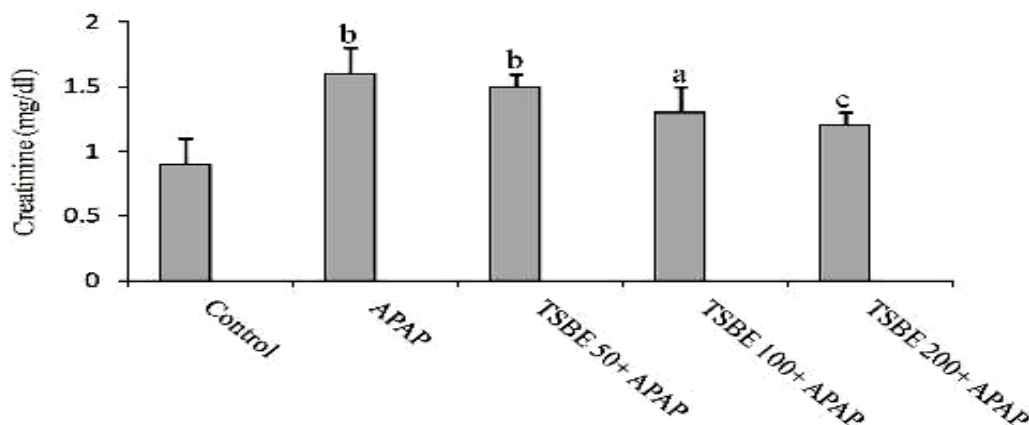
ردیف	نام ترکیب	درصد	زمان بازداری
۱	1,1-dimethyldiborane-d6	۵/۷	۱/۱
۲	1-propene,3-ethoxy	۸/۱	۱/۶
۳	2 octenal	۲/۸	۸/۲
۴	octadecanoic acid,(2-phenyl-1,3-dioxolan-4-yl)	۲/۳	۸/۵
۵	3,5-octadien-2-one,(e,e)	۵/۷	۸/۷
۶	2-nonanone	۲/۳	۹/۵
۷	nonanal	۸/۴	۹/۹
۸	benzoic acid,2-hydroxy-,methyl ester	۴/۳	۱۲/۸
۹	decanal	۱۲/۴	۱۳/۳
۱۰	octadecane,6-methyl	۳/۳	۱۳/۶
۱۱	d-nerolidol	۳/۲	۱۴/۸
۱۲	dihydro-citronellal	۴/۵	۱۵/۴
۱۳	nonanoic acid	۵/۶	۱۶
۱۴	dodecane	۲/۵	۱۶/۵
۱۵	carvacrol	۶/۷	۱۶/۷
۱۶	2-decanal,(e)	۲/۳	۱۶/۹
۱۷	pentadecane	۳/۴	۱۹/۸
۱۸	1,1,3,3-d4-trans-beta-decalone	۲/۴	۲۰/۱
۱۹	geranyl acetone	۳/۴	۲۱/۵
۲۰	2,5-cyclohexadien-1,4-dione,2,6-bis	۴/۳	۲۱/۷
۲۱	pentadecane	۲/۶	۲۳

اکتادین دوآن، نونانال، دکانال، نونانوئیک اسید و کارواکرول می‌باشند. این ترکیبات ۵۲/۲ درصد از کل ترکیبات ریشه گیاه را به خود اختصاص دادند و ۱۴ ترکیب دیگر ۴۷/۸ درصد باقیمانده را شامل شدند. شکل ۲ بیان کننده تغییرات غلظت کراتینین سرمی در گروه‌های کنترل، استامینوفن و گیاه دارویی می‌باشد و همان‌طور که مشخص است، استامینوفن توانست باعث افزایش معنی‌دار غلظت کراتینین سرمی در گروه APAP شود و عصاره گیاه در دوز دوایست میلی‌گرم بر کیلوگرم جلو این افزایش را گرفت و با کاهش معنی‌دار ( $p < 0.01$ ) آن نسبت به گروه استامینوفن غلظت کراتینین پلاسمایی را به سطح گروه کنترل رساند.



شکل ۱. کروماتوگراف ترکیبات ریشه گیاه *Taraxacum syriacum Boiss* با استفاده از روش GC/MS

مهمترین ترکیبات شیمیایی تشکیل دهنده ریشه این گونه شامل ۱-۱ دی متیل دیبوران، ۱ پروپن ۳ اتوکسی، ۳-۵



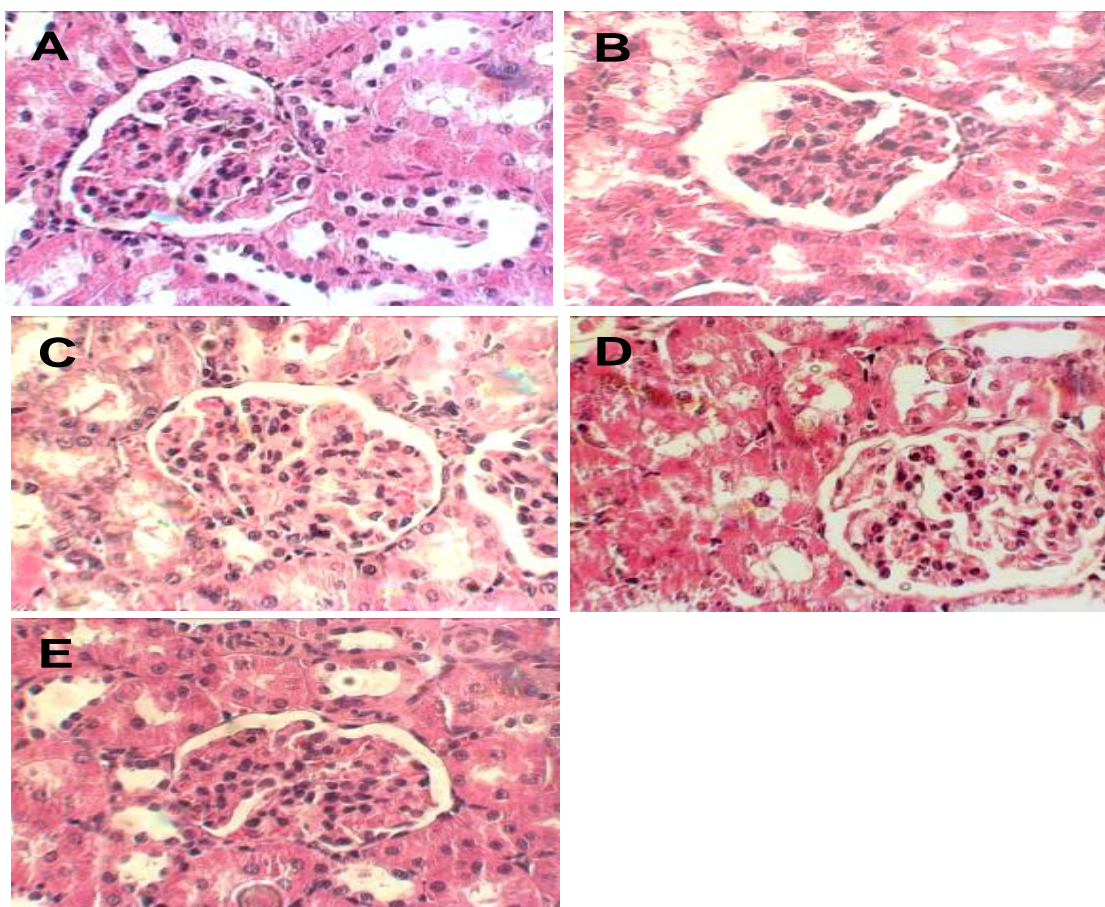
شکل ۲: تاثیر عصاره هیدروالکلی تاراکساکوم سیریاکوم (TSBE) بر میزان کراتینین پلاسمایی درسمومیت ناشی از استامینوفن در موش صحرائی نر. حیوانات در ابتدا با مقادیر مختلف TSBE (۵۰، ۱۰۰ و ۲۰۰ میلی گرم بر کیلوگرم، گاواژ) روزانه بمدت هفت روز پیاپی تیمار شدند. این در حالی بود که گروه کنترل نرمال سالیین دریافت نمود. شش ساعت بعد از آخرین دریافت گیاه در گروه‌های دارویی حیوانات در معرض دوز سمی استامینوفن (APAP) (۷۰۰ میلی گرم بر کیلوگرم داخل صفاقی) قرار گرفتند و هجده ساعت بعد نمونه پلاسمایی مجزا گردید. مقادیر به صورت میانگین  $\pm$  انحراف معیار بود و در تمام موارد تعداد  $n=6$  بوده است. APAP (نرمال سالیین + APAP). تفاوت معنی‌دار با گروه کنترل در سطح معنی‌دار  $p < 0.05$  b تفاوت معنی‌دار با گروه کنترل در سطح معنی‌دار  $p < 0.01$  c تفاوت معنی‌دار با گروه APAP در سطح معنی‌دار  $p < 0.01$ .

A-۳). در گروه APAP که تنها استامینوفن دریافت کرده بود، گلودرول‌ها دچار تغییرات مورفولوژیکی مشخص شده و آثار نکروز در سلول‌های لایه احشایی کپسول بومن دیده شد. فاصله بین لایه احشایی و لایه جداری کپسول بومن کاهش یافته و در توبول‌های پروگزیمال آثار نکروز و تغییر شکل سلولی مشاهده

نتایج بدست آمده از بررسی و مطالعات هیستوپاتولوژی بافت کلیوی نشان دادند که در گروه کنترل بافت کلیوی طبیعی بوده و هیچگونه اثری از نکروز مشاهده نگردید (شکل

سلول‌های متورم بودند نسبت به گروه APAP کمتر بود (شکل C-1) اما در گروه‌هایی که عصاره هیدروالکلی تاراکساکوم سیریاکوم (TSBE) در دوزهای صد و دویست میلی گرم بر کیلوگرم دریافت نموده بودند، تورم سلولی و سلول‌های نکروتیک بسیار کمتر شده بود و احتقان نیز نسبت به گروهی که فقط استامینوفن دریافت کرده بود کاهش قابل توجهی داشت (شکل D-3 و E-3).

گردید (شکل B-3). نتایج حاصل از بررسی هیستوپاتولوژیک در گروهی که عصاره هیدروالکلی تاراکساکوم سیریاکوم (TSBE) در دوز پنجاه میلی گرم بر کیلوگرم دریافت نموده بود، میزان تورم نسبت به گروه استامینوفن تغییر قابل توجهی نداشت ولی فاصله لایه جداری و احشایی کیسول بومن نسبت به گروه استامینوفن کمتر شده بود و تعداد توپولهای پروکسیمال و دیستالی که دارای سلول‌های نکروتیک و یا



شکل ۳: تاثیر عصاره هیدروالکلی تاراکساکوم سیریاکوم (TSBE) بر تخریب بافت کلیوی ناشی از استامینوفن در موش صحرایی نر. حیوانات در ابتدا با مقادیر مختلف TSBE (۵۰، ۱۰۰ و ۲۰۰ میلی گرم بر کیلوگرم، گاواژ) روزانه بمدت هفت روز پیاپی تیمار شدند. این در حالی بود که گروه کنترل نرمال سالیین دریافت نمود. شش ساعت بعد از آخرین دریافت گیاه در گروه‌های دارویی حیوانات در معرض دوز سمی استامینوفن (APAP) (۷۰۰ میلی گرم بر کیلوگرم داخل صفاقی) قرار گرفتند و هجده ساعت بعد نمونه بافت کلیوی مجزا گردید. (A) نمای میکروسکوپی از مقطع کلیه در گروه کنترل، (B) نمای میکروسکوپی از مقطع کلیه در گروه APAP، (C) نمای میکروسکوپی از مقطع کلیه در گروه TSBE50+APAP، (D) نمای میکروسکوپی از مقطع کلیه در گروه TSBE100+APAP، (E) نمای میکروسکوپی از مقطع کلیه در گروه TSBE200+APAP. بزرگنمایی (۱۰۰×).

## بحث و نتیجه گیری

در این بررسی با استفاده از روش SPME-GC/MS استخراج و شناسایی ترکیبات ریشه گیاه *Taraxacum syriacum Boiss* صورت گرفت. کارواکرول از مهمترین فنل‌های موجود در آن می باشد که دارای خواص ضد میکروبی، ضد التهابی و ضد دردی است (۱۱،۱۲). این ترکیب همچنین دارای خاصیت آنتی اکسیدانی می باشد (۱۳،۱۴). در مطالعه حاضر اثر عصاره گیاه *Taraxacum syriacum Boiss* در کاهش عوارض مسمومیت کلیوی ناشی از استامینوفن مورد بررسی قرار گرفت. نتایج این مطالعه نشان داد که تجویز ۷۰۰ میلی گرم بر کیلوگرم استامینوفن پس از ۲۴ ساعت منجر به افزایش کراتینین سرمی در حیوان شد. علاوه بر این نکرورز توبول‌های پروگزیمال به طور وسیعی مشاهده شد. این یافته‌ها با مطالعات دیگر هم خوانی دارد (۱۵،۱۶). مسمومیت کلیوی ناشی از استامینوفن به علت فعال شدن سیستم سیتوکروم P-450 و ایجاد متابولیت واسطه ای سمی به نام ان-استیل-پارا-بنزوکین ایمن می باشد. این متابولیت با اتصال به گلوکوتایون به اسید مرکاپتوریک محلول در آب تبدیل شده و از طریق کلیه دفع می شود. در مواردی که مقادیر زیادی از این دارو مصرف شود، تولید بیش از حد متابولیت های سمی، سبب تمام شدن گلوکوتایون های در دسترس می شود، در نتیجه ان-استیل-پارا-بنزوکین ایمن باقیمانده از طریق پیوند کوالان به پروتئین‌های سلول‌های کلیوی (غالباً لوله های نزدیک) متصل شده و منجر به آسیب کلیوی می شود. شدت آسیب کبدی و کلیوی ناشی از استامینوفن بستگی به سیستم سیتوکروم P-450 و ذخایر گلوکوتایون دارد. در کلیه سیتوکروم P-450 به طور عمده در لوله‌های نزدیک قرار دارد و تنها مقادیر اندکی از آن در گلومرول‌ها، توبول‌های دیستال و لوله‌های جمع کننده وجود دارد. از طرف دیگر به علت فعالیت جذب و ترشح توبول‌های

پروگزیمال، غلظت متابولیت‌های سمی در این توبول‌ها بیشتر از سایر قسمت‌ها می‌باشد (۵،۱۷). نتایج مطالعه حاضر نشان دهنده مؤثر بودن عصاره *Taraxacum syriacum Boiss* در محافظت کلیه در برابر مسمومیت کلیوی ناشی از استامینوفن در موش آزمایشگاهی می‌باشد. در گروه‌های عصاره صد و دویست میلی گرم بر کیلوگرم نکرورز توبول‌های پروگزیمال به مقدار قابل ملاحظه‌ای کاهش یافت و احتقان آنها نسبت به گروه استامینوفن کاهش قابل توجهی داشت. نتایج آزمایش بیوشیمیایی نیز بیانگر کاهش کراتینین در گروه عصاره (دویست میلی گرم بر کیلوگرم) نسبت به گروه مسموم بود. ترکیبات فنولیک و فلاونوئیدها می‌توانند باعث افزایش دفع کراتینین و کاهش کراتینین سرم شوند و ترکیبات فنولیک قادر به کاهش سیر افزایش کراتینین ناشی از سمیت سیسپلاتین می باشند و خاصیت حمایت کننده کلیوی دارند (۱۸،۱۹).

از طرفی دیگر آنتوسیانین موجود در تمشک که حاوی ترکیبات فنولی است، علاوه بر خاصیت آنتی اکسیدان، قادر به کاهش کراتینین افزایش یافته ناشی از شوک آندوتوکسمی می باشد و غلظت کراتینین سرمی را کاهش می دهد (۲۰). همچنین در تحقیقات قبلی ما تجویز عصاره ساتوریا خوزستانی‌کا که حاوی ترکیبات فنولی بود، توانست غلظت خونی کراتینین را کاهش دهد (۲۱). ترکیبات پلی فنلی و فلاونوئیدها همچنین می‌توانند سلول را با افزایش ظرفیت آنزیم‌های آنتی اکسیدانی (گلوکوتایون گلوکوتایون ردوکتاز، گلوکوتایون پراکسید کاتالاز) در برابر تخلیه گلوکوتایون احیاء محافظت نمایند (۲۲). مطالعه کول و همکاران در سال ۲۰۱۲ نشان دهنده اثر محافظتی عصاره برگ گیاه *Taraxacum officinalis* بر مسمومیت کبدی ناشی استامینوفن می‌باشد به طوری که پیش درمانی به مدت ۱۰ روز متوالی خوراکی عصاره برگ این گیاه توانست جلو اثرات زیانبار استامینوفن بر بافت کبدی از طریق

پارامترهای بیوشیمیایی را بگیرد و از تخلیه تیول‌های غیر پروتئینی کبدی و لیپید پروکسیداسیون کبدی القا شده توسط استامینوفن جلوگیری نماید (۲۳). بنابراین اثر محافظتی گیاه *Taraxacum syriacum Boiss* ممکن است به علت اثرات آنتی‌اکسیدان آن باشد و احتمالاً از طریق افزایش ذخایر گلوتاتیون کلیوی و غیر فعال نمودن متابولیت سمی حاصل از استامینوفن (NAPQI) موجب بالا بردن ظرفیت سم‌زدایی کلیوی می‌شود و از اتصال و آسیب‌رسانی آن با اجزاء مختلف سلول‌های کلیوی ممانعت به‌عمل می‌آورد. نتایج حاصل از مطالعه بیوشیمیایی و هیستوپاتولوژی نشان‌گر مؤثر بودن عصاره

هیدروالکلی ریشه گیاه *Taraxacum syriacum Boiss* در مسمومیت کلیوی ناشی از استامینوفن در موش آزمایشگاهی است. اگرچه این گیاه اثر محافظتی بر روی کلیه دارد، اما برای اثبات قطعی آن لازم است مطالعات وسیع‌تری در زمینه مولکولی و فراساختاری صورت پذیرد.

### تشکر و قدردانی

بدینوسیله مراتب تشکر و قدردانی از مرکز تحقیقات داروهای گیاهی رازی دانشگاه علوم پزشکی لرستان به خاطر تصویب و تأمین اعتبار و فراهم نمودن امکانات و تجهیزات آزمایشگاهی جهت انجام این پروژه تحقیقاتی به‌عمل می‌آید.

## References

- Hassanzade Khayat M, Tavakoli J, Shafei Maybodi MAM. Determination of acetaminophen in plasma by visible spectrophotometry and comparison with HPLC. *Journal of Iran University of Medical Science*. 2002;5(1):17-26.
- Proudfoot AT, Wright N. Acute paracetamol poisoning. *Br Med J*. 1970;3(5722):557-558.
- Thomas SH. Paracetamol (acetaminophen) poisoning. *Pharmacol Ther*. 1993;60(1):91-120.
- Jones AF, Vale JA. Paracetamol poisoning and the kidney. *J Clin Pharm Ther*. 1993;18(1):5-8.
- Hart SG, Beierschmitt WP, Wyand DS, Khairallah EA, Cohen SD. Acetaminophen nephrotoxicity in CD-1 mice. I. Evidence of a role for in situ activation in selective covalent binding and toxicity. *Toxicol Appl Pharmacol*. 1994;126(2):267-275.
- Paoulomi C, Subhangkar N, Abhishek D. Nephroprotective Effect of Methanolic Extract of *Lantana Camara L.* against Acetaminophen and Cisplatin-Induced Kidney Injury. *Am J PharmTech Res*. 2012;2:2.
- Shfizadeh F. Popular medicinal plants of Lorestan (flora of Lorestan): Lorestan University Of Medical Science; 2002.
- Sumanth M, Rana A. In vivo antioxidant activity of hydroalcoholic extract of *Taraxacum officinale* roots in rats. *Indian J Pharmacol*. 2006;38:54-55.
- Hu C, Kitts DD. Dandelion (*Taraxacum officinale*) flower extract suppresses both reactive oxygen species and nitric oxide and prevents lipid oxidation in vitro. *Phytomedicine*. 2005;12(8):588-597.
- Ghiasvand AR, Setkova L, Pawliszyn J. Determination of flavour profile in Iranian fragrant rice samples using cold-fibre SPME-GC-TOF-MS. *Flavour Fragr J*. 2007;22:377-391.
- Gill AO, Holley RA. Disruption of *Escherichia coli*, *Listeria monocytogenes* and *Lactobacillus sakei* cellular membranes by plant oil aromatics. *Int J Food Microbiol*. 2006;108(1):1-9.
- Amanlou M, Dadkhah F, Salehnia A, Farsam H, Dehpour AR. An anti-inflammatory and anti-nociceptive effects of hydroalcoholic extract of *Satureja khuzistanica* Jamzad extract. *J Pharm Pharm Sci*. 2005;8(1):102-106.
- Heim KE, Tagliaferro AR, Bobilya DJ. Flavonoid antioxidants: chemistry, metabolism and structure-activity relationships. *J Nutr Biochem*. 2002;13(10):572-584.
- Vardar-Unlu G, Candan F, Sokmen A, Daferera D, Polissiou M, Sokmen M, et al. Antimicrobial and antioxidant activity of the essential oil and methanol extracts of *Thymus pectinatus* Fisch. et Mey. Var. *pectinatus* (Lamiaceae). *J Agric Food Chem*. 2003;51(1):63-67.
- Cekmen M, Ilbey YO, Ozbek E, Simsek A, Somay A, Ersoz C. Curcumin prevents oxidative renal damage induced by acetaminophen in rats. *Food Chem Toxicol*. 2009;47(7):1480-1484.

16. Khoursandi L, Ourazizadeh M. Protective effect of *Curcuma longa* extract on acetaminophen induced nephrotoxicity in mice. *DARU*. 2008;16(3):155-159.
17. Eguia L, Materson BJ. Acetaminophen-related acute renal failure without fulminant liver failure. *Pharmacotherapy*. 1997;17(2):363-370.
18. Rechner AR, Pannala AS, Rice-Evans CA. Caffeic acid derivatives in artichoke extract are metabolised to phenolic acids in vivo. *Free Radic Res*. 2001;35(2):195-202.
19. Rao M, Kumar MM, Rao MA. In vitro and in vivo effects of phenolic antioxidants against cisplatin-induced nephrotoxicity. *J Biochem*. 1999;125(2):383-390.
20. Sautebin L, Rossi A, Serraino I, Dugo P, Di Paola R, Mondello L, et al. Effect of anthocyanins contained in a blackberry extract on the circulatory failure and multiple organ dysfunction caused by endotoxin in the rat. *Planta Med*. 2004;70(8):745-752.
21. Nazari A, Delfan B, Shahsavari Gh. The effect of *Satureja Khuzestanica* on triglyceride, glucose, creatinine and alkaline phosphatase activity in rat. *Journal of Sharekord University of Medical Sciences*. 2005;7(2):1-8.
22. Zi X, Mukhtar H, Agarwal R. Novel cancer chemopreventive effects of a flavonoid antioxidant silymarin: inhibition of mRNA expression of an endogenous tumor promoter TNF alpha. *Biochem Biophys Res Commun*. 1997;239(1):334-339.
23. Colle D, Arantes LP, Gubert P, da Luz SC, Athayde ML, Teixeira Rocha JB, et al. Antioxidant properties of *Taraxacum officinale* leaf extract are involved in the protective effect against hepatotoxicity induced by acetaminophen in mice. *J Med Food*. 2012;15(6):549-556.