

تأثیر دراز مدت بستن دو طرفی لوله های رحمی بر تخمدان و رحم در موش بزرگ (مطالعه هیستوپاتولوژیک)

مجید طوافی^۱، احمد تمجیدی پور^۲

۱-دانشیار، گروه علوم تشریحی، دانشکده پزشکی، دانشگاه علوم پزشکی لرستان، خرم‌آباد، ایران.

۲- مربی، گروه علوم تشریحی، دانشکده پزشکی، دانشگاه علوم پزشکی لرستان، خرم‌آباد، ایران.

یافته / دوره پانزدهم / شماره ۳ / تابستان ۹۲ / مسلسل ۵۶

چکیده

دریافت مقاله: ۹۲/۲/۱۵ ، پذیرش مقاله: ۹۲/۵/۲۶

* مقدمه: هدف مطالعه بررسی تعداد انواع فولیکول های تخمدانی و تغییرات رحمی در ۳، ۶ و ۹ ماه بعد از بستن دوطرفی لوله های رحمی در موش بزرگ بود.

* مواد و روش‌ها: در این مطالعه تجربی ۶۰ موش بزرگ (اسپراگو-داولی) ماده دوماهه به دو گروه کنترل و گروه بستن لوله های رحمی (هر گروه ۳۰ حیوان) تقسیم شدند. بستن لوله ها دوطرفی و شبیه روش پومروی انجام گرفت. هر سه ماه ۱۰ حیوان از گروه کنترل و ۱۰ حیوان از گروه بستن لوله ها به طور تصادفی انتخاب و سپس تخمدان و رحم چپ حیوان نمونه گیری و در محلول فرمال سالین ثابت گردید. برش های پارافینی (۵ میکرون ضخامت) تهیه و به روش هماتوکسیلین-انوزین و تریکروم رنگ آمیزی شدند. تغییرات آندومتر به طریقه کیفی و انواع فولیکول های تخمدانی شمارش گردیدند. داده ها با آزمون من-ویتنی با نرم افزار SPSS13 ارزیابی گردیدند ($p < 0/05$).

* یافته‌ها: بین گروه کنترل و گروه بستن لوله ها بعد از ۳، ۶ و ۹ ماه تغییرات معناداری در تعداد انواع فولیکول های تخمدانی و جسم زرد وجود نداشت. ارتشاح متوسط تا شدید سلول های التهابی در آندومتر گروه بستن لوله ها مشاهده شد. برای اولین بار هیپرپلازی کیستیک آندومتر در ۲۰٪ حیوانات ۹ ماه بعد از بستن لوله ها مشخص گردید.

* بحث و نتیجه‌گیری: بستن دو طرفی لوله های رحمی در موش بزرگ موجب تغییرات معنادار در تعداد انواع فولیکول های تخمدانی و جسم زرد نمی شود ولی ممکن است موجب القای التهاب آندومتر و هیپرپلازی کیستیک آندومتر در دراز مدت گردد.

* واژه‌های کلیدی: بستن دو طرفی لوله ها، عوارض جانبی، فولیکول های تخمدانی، آندومتر، موش بزرگ .

آدرس مکاتبه: خرم‌آباد، دانشگاه علوم پزشکی لرستان، دانشکده پزشکی، گروه علوم تشریح

پست الکترونیک: mtavafi@yahoo.com

مقدمه

بستن لوله‌های فالوپ معمول‌ترین شکل انتخاب نازا شدن برای زوج‌هایی است که خواستار پایان دادن به تولیدمثل هستند. امروزه در جهان ۱۰-۴۰٪ روش‌های جلوگیری از آبستنی با بستن لوله‌های فالوپ صورت می‌گیرد (۱). حدود ۳۰٪ زنان در پایان برنامه‌ریزی تولیدمثلی خانوادگی بستن لوله‌ها را برای جلوگیری از آبستنی انتخاب کرده‌اند (۲). این روش جلوگیری از بارداری دارای مزایا و معایبی است. عوارض گزارش شده بعد از بستن لوله‌ها به سندرم بعد از بستن لوله‌ها (Post Tubal Ligation Syndrome) نامگذاری شده است که شامل عوارض زیر می‌باشد: افزایش خونریزی قاعدگی، قاعدگی دردناک (۳)، التهاب اندومتر و نارسایی‌های دوره لوتئال (۴،۵)، ظاهر پلی‌کیستیک تخمدان (۵)، خونریزی قاعدگی غیرطبیعی، نزدیکی دردناک، تشدید عوارض سندرم قبل از قاعدگی (۵)، یائسگی زودرس (۶،۷)، افزایش LH در طی دوره‌های تخمک‌گذاری و کاهش ترشح پروژسترون در دوره‌های لوتئال بعد از بستن لوله‌ها (۸). اما مهم‌ترین مزیت این روش اثر حفاظتی آن در مقابل بروز سرطان تخمدان است (۹-۱۳).

اثر این روش پیشگیری از آبستنی بر تخمدان سال‌ها مورد سؤال بوده و نیز با وجود اهمیت سندرم بعد از بستن لوله‌ها بررسی‌های اندکی در این زمینه صورت گرفته است و مطالعات انجام شده بیشتر ارزیابی‌های هورمونی بوده است که در این مطالعات نتایج متناقضی گزارش کرده‌اند (۶). در این زمینه کارهای هیستوپاتولوژیکی کمی (Quantitative) برای تأثیر دراز مدت بستن لوله‌ها بر تعداد فولیکول‌های رزروی تخمدان در دراز مدت صورت نگرفته و نیز تأثیر دراز مدت این روش بر آندومتر بررسی نشده است. در این بررسی برای اولین بار تعداد انواع فولیکول‌های تخمدانی به ویژه فولیکول‌های

بدوی و اولیه (فولیکول‌های رزروی) و نیز بررسی آندومتر در مدل حیوانی موش بزرگ به دنبال بستن دوطرفی لوله‌های رحمی در دراز مدت در ۳، ۶ و ۹ ماه بعد از جراحی بررسی گردید.

مواد و روش‌ها

مطالعه حاضر از نوع تجربی است. موش‌های بزرگ ماده آلبینو (نژاد اسپراگ) بالغ با سن دو ماهه (۱۳۰-۱۵۰ گرم) از انستیتو رازی کرج خریداری گردید. بعد از انتقال حیوانات به خرم آباد به مدت دو هفته به آنها فرصت داده شد تا با شرایط جدید تطابق پیدا کنند. ۶۰ موش بزرگ به دو گروه، گروه کنترل (۳۰ رأس) و گروه آزمایشی (۳۰ رأس) تقسیم شدند. در گروه کنترل باز کردن شکم و دوختن آن بدون بستن لوله‌ها انجام شد و گروه آزمایشی تحت جراحی بستن دو طرفی لوله‌های فالوپ به روش پومروی قرار گرفتند.

روش جراحی بستن لوله‌ها: حیوان شش ساعت قبل از جراحی گرسنه نگه داشته می‌شد و سپس با تزریق داخل صفاقی تیوپنتال سدیم (۵۰ میلی‌گرم بر کیلوگرم) بیهوش می‌شد. بعد از تراشیدن موهای شکم حیوان به کمک بتادین ناحیه شکم ضدعفونی می‌گردید. پوست حیوان در جهت میانی طولی از جلو کلیتوریس تا حدود ۲ سانتی‌متر به جناغ بریده و سپس شکم حیوان از روی خط سفید شکم (Linea Alba) نیز از جلوی کلیتوریس تا نزدیک جناغ باز می‌شد.

با توجه به مزوی وسیع رحم، رحم با پنس استریل به آهستگی گرفته کمی بالا کشیده می‌شد تا مرز بین رحم و فالوپ دیده شود (رحم ناگهانی باریک شده و به فالوپی کوتاه و نازک می‌رسد) حدود یک میلی‌متر بعد از شروع فالوپ پنس به طرف بالا کشیده تا فالوپ تشکیل یک لوپ می‌داد و لوپ حاصله با نخ

بخیه ابریشمی بسته و محکم گره زده می‌شد سپس لوپ تشکیل شده از فالوپ از وسط با قیچی بریده شد (شبهه روش پومروی). بعد از بستن و بریدن لوله‌های فالوپ ابتدا عضلات شکم و سپس پوست با نخ بخیه سه صفر ابریشمی دوخته می‌شد. از حیوانات فوق سه، شش و نه ماه بعد از جراحی نمونه گیری به عمل آمد. در هر بار نمونه‌گیری ۱۰ حیوان از گروه کنترل و ۱۰ حیوان از گروه آزمایشی به طور تصادفی انتخاب می‌شدند. برای نمونه برداری ابتدا حیوان مورد نظر به کمک تزریق داخل صفاقی تیوپنتال سدیم بیهوش، تخمدان‌ها و رحم‌ها از حیوان جدا و در محلول فرمال سالین ۱۰٪ ثابت می‌شدند.

جهت بررسی‌های بافت‌شناسی تخمدان‌ها و رحم‌های طرف چپ انتخاب گردیدند. ۴۸ ساعت بعد از ثبوت، نمونه‌ها تحت پردازش بافتی قرار گرفتند. برش‌های ۵ میکرونی از نواحی ابتدایی، میانی و انتهایی رحم و از تخمدان‌ها نیز برش‌های سریال به ضخامت ۵ میکرون تهیه و تحت رنگ‌آمیزی هماتوکسیلین-ئوزین و تریکروم ماسون قرار گرفتند.

در مطالعه میکروسکوپی رحم‌ها بصورت کیفی بررسی شدند ولی در بررسی میکروسکوپی تخمدان‌ها، شمارش فولیکول‌های تخمدانی و جسم زرد صورت گرفت. برای شمارش فولیکول‌ها و جسم زرد شمارش در هر دهمین برش تخمدان (هر برش انتخاب شده با برش بعدی ۵۰-۶۰ میکرون فاصله داشت) انجام گرفت. از هر تخمدان ۱۰ برش بررسی و سپس میانگین تعداد در برش‌های مورد بررسی محاسبه گردید (۱۴،۱۵). مقایسه متغیرها بین گروه‌ها به لحاظ نرمال نبودن توزیع داده‌ها با آزمون ناپارامتری من-ویتنی در $p < 0/05$ و با استفاده از نرم افزار SPSS13 انجام گرفت.

یافته‌ها

مطالعه حاضر نشان می‌دهد که سه، شش و نه ماه بعد از بستن لوله‌ها در موش بزرگ بین تعداد فولیکول‌های تخمدانی

(فولیکول‌های بدوی، اولیه، ثانویه و گراف) در گروه کنترل نسبت به گروه با بستن لوله‌ها تفاوت معناداری دیده نمی‌شود (جدول ۱). همچنین تعداد جسم زرد نیز در دو گروه تفاوت معناداری ندارد. در مطالعه گروه‌های کنترل تعداد فولیکول‌های تخمدانی بعد از ۶ و ۹ ماه نسبت به ماه سوم کاهش یافته بود اما این کاهش از دید آماری معنادار نبود هر چند سه تا نه ماه از سن حیوانات گذشته بود (جدول ۱).

در بررسی کیفی تخمدان سه ماه بعد از بستن لوله‌ها در گروه آزمایشی نسبت به گروه کنترل تا حدودی پرخونی عروقی دیده شد که آن هم بعد از شش و نه ماه دیده نمی‌شد. در بررسی کیفی برش‌های تخمدانی که به طریقه تریکروم رنگ‌آمیزی شده بودند افزایش رشته‌های کلاژنی (فیبروز) مشاهده نگردید.

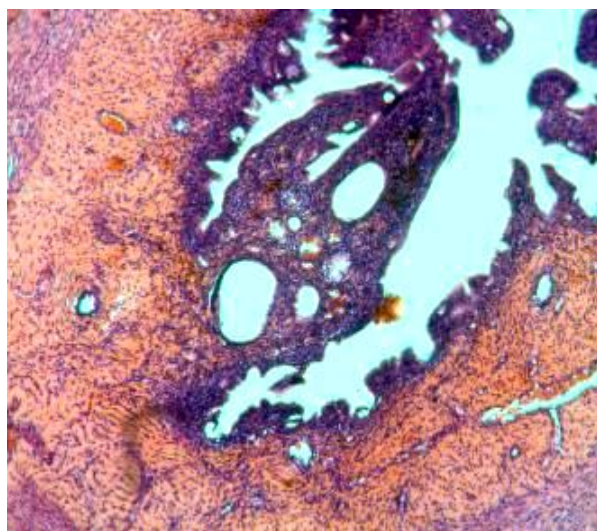
در بررسی‌های کیفی میکروسکوپی انجام شده بر رحم سه ماه بعد از بستن لوله‌ها افزایش نسبی سلول‌های التهابی نسبت به گروه کنترل مشاهده گردید ولی شش ماه بعد از بستن لوله‌ها در ۴ حیوان از ۱۰ حیوان در اندومترיום تجمع شدید سلول‌های التهابی و در ۶ حیوان هم‌گروه تجمع متوسط سلول‌های التهابی دیده شد. نه ماه بعد از بستن لوله‌ها در تمامی ۱۰ حیوان سلول‌های التهابی مشاهده ولی در ۷ حیوان التهاب شدید دیده می‌شد (تصویر ۱).

بعد از ۹ ماه از بستن لوله‌ها هیپرپلازی کیستیک پوشش آندومتر در ۲ حیوان از ۱۰ حیوان مشاهده گردید (تصویر ۲). این برای اولین بار است که در بررسی‌های جهانی گزارش می‌شود بستن دو طرفی لوله‌های رحمی منجر به هیپرپلازی کیستیک آندومتر می‌گردد.

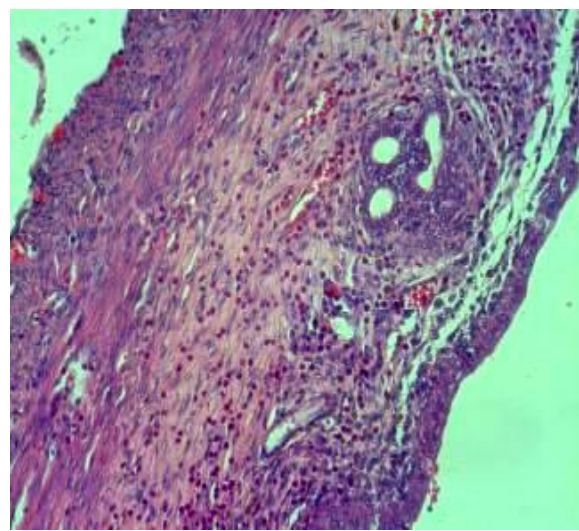
جدول ۱. تعداد فولیکول‌های تخمدانی سه، شش و نه ماه بعد از بستن دوطرفی لوله‌های فالوپ.

گروه کنترل	بعد از سه ماه		بعد از شش ماه		بعد از نه ماه	
	گروه بستن لوله‌ها	گروه کنترل	گروه بستن لوله‌ها	گروه کنترل	گروه بستن لوله‌ها	گروه کنترل
فولیکول‌های بدوی	۳/۶±۱۷/۳	۳/۰۶±۱۶/۶	۳/۸±۱۵/۸	۳/۴±۱۶/۳	۲/۵±۱۴/۹	۳/۴±۱۵/۵
فولیکول‌های اولیه	۱/۷±۷/۸	۱/۲۶±۷/۶	۱/۲±۶/۵	۱/۷±۶/۸	۱/۰۵±۶	۱/۸±۶/۴
فولیکول‌های ثانویه	۱/۳۴±۴/۵	۱/۶±۴/۲	۱/۱±۳/۷	۱/۴±۳/۸	۱/۲۷±۳/۵	۱/۰۷±۳/۷
فولیکول‌های گراف	۰/۹۶±۳/۶	۰/۷±۳/۵	۱/۰۳±۳/۲	۰/۸۴±۳/۶	۰/۸۱±۳	۰/۷۳±۳/۲
جسم زرد	۱/۰۵±۳	۱/۲۲±۳/۲	۰/۶۳±۳/۲	۰/۸۷±۲/۹	۰/۴۷±۳	۰/۲۷±۲/۷

مقادیر بصورت Mean±Sem بیان شده اند. * نشان‌دهنده تفاوت معنا دار نسبت به گروه کنترل در $p < 0/05$ است.



شکل ۲. تصویر میکروسکوپی از آندومتر رحم رت ۹ ماه بعد از بستن دو طرفی لوله‌های رحمی که نشان دهنده هیپر پلازی کیستیک آندومتریم است. رنگ آمیزی هماتوکسیلین ائوزین، بزرگ نمایی ۴۰ برابر.



شکل ۱. تصویر میکروسکوپی رحم ۶ ماه بعد از بستن دو طرفی لوله‌های رحمی در رت که نشان دهنده سلول‌های التهابی در آندومتریم است. رنگ آمیزی هماتوکسیلین ائوزین، بزرگ نمایی ۴۰ برابر.

بحث و نتیجه گیری

از نظر تئوری بستن لوله‌ها موجب کاهش سیگنال گنادوتروپین‌ها به تخمدان می‌شود که موجب نقص در رشد فولیکولی و عملکرد جسم زرد خواهد شد و از طرفی خون‌گیری تخمدان از شریان رحمی نیز آسیب دیده و یا قطع می‌گردد (۱۶). نتایج مطالعه حاضر مشخص ساخت بر خلاف بحث تئوری فوق تعداد فولیکول‌های تخمدانی (فولیکول‌های بدوی، اولیه، ثانویه و آنترال) ۳، ۶ و ۹ ماه بعد از بستن لوله‌ها تفاوت معناداری نسبت به کنترل نشان نمی‌دهد. مهمتر از

همه فولیکول‌های بدوی و اولیه است که به عنوان فولیکول‌های رزروی به حساب می‌آیند. گزارش‌های اندکی است که نشان می‌دهد تعداد جسم زرد و فولیکول ثالثیه در موش بزرگ شش هفته بعد از بستن لوله‌ها تفاوتی با کنترل نداشت (۱). اما گزارشات نیز وجود دارد که نشان می‌دهد فولیکول‌های ثالثیه و جسم زرد شش ماه بعد از بستن لوله‌ها نسبت به گروه کنترل کاهش یافت (۳). همچنین برخی بررسی‌ها نیز فقدان تغییرات ریخت‌شناسی در تخمدان موش بزرگ را گزارش کرده‌اند (۴). در بررسی‌های سونوگرافی

تخمدان انسانی تغییرات حجم تخمدانی بعد از بستن لوله‌ها وجود نداشته و نیز هورمون ضد مولری (Anti Mullerian Hormone) به عنوان مارکر رزروی فولیکول‌ها در تخمدان تغییرات معناداری بعد از بستن لوله‌ها نداشته است (۱۷). فقدان تغییر تعداد فولیکول‌های آنترال نیز قبل و بعد از بستن لوله‌ها در انسان گزارش شده است (۶). از طرفی گزارش شده است بستن لوله‌ها در انسان موجب می‌شود تخمدان نمای کیستیک پیدا کند (۵).

مطالعه حاضر نشان می‌دهد هر چند تعداد انواع فولیکول‌ها بعد از گذشت ۹ ماه از سن حیوان در حیوانات گروه کنترل کاهش یافته است ولی این کاهش معنادار نیست. آنچه می‌توان در این مورد بیان کرد این است که در موش بزرگ حتی بعد از تولد در تخمدان اووگونی دیده می‌شود و فولیکولوژن وجود دارد شاید فقدان تغییر تعداد فولیکول‌های تخمدانی در مطالعه حاضر چه بدون بستن لوله‌ها و چه به دنبال بستن لوله‌ها در دراز مدت از این مسئله ناشی می‌شود. ولی در تخمدان انسانی بعد از تولد فولیکولوژنی وجود نداشته و دیگر اووگونی دیده نمی‌شود و بعد از ماه هفتم زندگی جنینی تعداد فولیکول‌ها رو به کاهش شدیدی است. محققین با بررسی ایمونوهیستوشیمی نشان دادند بستن لوله‌ها در موش بزرگ بعد از پانزده روز موجب ایجاد هیپوکسی در تخمدان می‌گردد. آنها عنوان کردند هیپوکسی نشانه کاهش خون رسانی است و اگر این هیپوکسی را به انسان نسبت دهیم شاید علائم سندرم بعد از بستن لوله‌ها مربوط به هیپوکسی بافتی تخمدانی باشد (۱۸). ولی در بررسی حاضر تغییر معناداری در تعداد فولیکول‌های تخمدانی به علت بستن لوله مشاهده نشد.

در مورد تغییرات هورمون‌های جنسی در انسان گزارشات متناقضی وجود دارد. برخی گزارش کرده اند

هورمون‌های تخمدانی (استروژن و پروژسترون) بعد از بستن لوله‌ها کاهش می‌یابد (۲۱-۱۳) و آسیب در جریان خون تخمدانی را دلیلی بر تغییرات هورمونی می‌دانند. مطالعات دیگر عنوان کرده‌اند که هیچ‌گونه تغییرات هورمون‌های تخمدانی ۱/۵ تا ۱۰ سال بعد از بستن لوله‌ها دیده نمی‌شود (۲۳، ۲۲، ۷). برخی نیز کاهش پروژسترون را ۶ ماه بعد از بستن لوله‌ها عنوان کرده‌اند (۱۰). برخی افزایش استروژن (۶، ۲۰) و برخی نیز فقدان تغییر استروژن را گزارش کرده‌اند (۲۲، ۲۴، ۲۵). در خصوص میزان گنادوتروپین‌ها بعد از بستن لوله‌ها نیز گزارشات متناقض است، برخی افزایش FSH و LH (۲۰) برخی افزایش تنها FSH (۲۵) و برخی نیز فقدان تغییرات گنادوتروپین‌ها را بعد از بستن لوله‌ها گزارش کرده‌اند (۱۷، ۲۴، ۲۶، ۲۷).

بررسی حاضر نشان می‌دهد که بستن لوله‌ها موجب التهاب شدید آندومتر شد به طوری که در نمای میکروسکوپی تعداد زیاد ماکروفاژها و سلول‌های التهابی دیده شد. التهاب رحمی بعد از بستن لوله‌ها در انسان و موش بزرگ دیده می‌شود شاید این التهاب علتی بر مشکلات و بی‌نظمی‌های خونریزی قاعدگی بعد از بستن لوله‌ها باشد (۱). در بررسی حاضر برای اولین بار در جهان گزارش می‌شود حدود ۹ ماه بعد از بستن دو طرفی لوله‌های فالوپ در موش بزرگ در ۲۰٪ حیوانات هیپرپلازی کیستیک پوشش آندومتر دیده شد. با توجه به این که در حیوانات گروه کنترل بعد از این مدت طولانی هیپرپلازی آندومتر دیده نشد شاید این ضایعه مربوط به بستن لوله‌ها باشد. به نظر می‌رسد التهاب دراز مدت و احتمالاً افزایش استروژن بعد از بستن لوله‌ها علت این هیپرپلازی باشد.

بستن لوله‌ها موجب کاهش سرطان تخمدان می‌شود (۹، ۱۰). با توجه به اینکه منشا کارسینومای سروزی

سلول‌های اووگونی بعد از تولد در تخمدان موش بزرگ، شرح عامل لوتئولیز کننده جسم زرد از رحم موش بزرگ) اما این مطالعات ایده خوبی درباره تغییرات هیستوپاتولوژیک تخمدان و رحم به دست می‌دهند(۱). از طرفی مشابهت‌هایی نیز وجود دارد که عبارتند از: مرفولوژی مشابه تخمدانی و ساختارهای آن، مشابهت ساختار رحمی در انسان و موش بزرگ، مشابه زنان در موش بزرگ دو سوم خونرسانی تخمدان از شریان رحمی است(۴) و همچنین افزایش FSH و نیز التهاب آندومتر در موش بزرگ و انسان بعد از بستن لوله‌ها (۶،۱۳).

با وجود گزارشات متناقض مطالعات بافتی و تغییرات هورمونی بعد از بستن دو طرفی لوله‌های رحمی، در بررسی حاضر این روش ضدبارداری در موش بزرگ تغییرات معناداری در تعداد انواع فولیکول‌های تخمدانی نسبت به گروه کنترل در دراز مدت نشان نداد ولی موجب التهاب آندومتر رحمی و نیز در ۲۰٪ حیوانات موجب هیپرپلازی کیستیک آندومتر نه ماه بعد از بستن دو طرفی لوله‌ها شد.

تشکر و قدردانی

بدین وسیله نویسندگان مقاله تشکر و قدردانی خود را از معاونت تحقیقات و فن آوری دانشگاه علوم پزشکی لرستان و کارکنان مرکز تحقیقات داروهای گیاهی رازی دانشگاه علوم پزشکی لرستان اعلام می‌دارند.

تخمدان در لوله فالوپ است، بستن لوله‌ها در جلوگیری از انتقال رتروگراد سلول‌های آندومتریوم به تخمدان موثر است، به عبارتی نه لوله رحمی نه تومور تخمدانی (۱۱). کاهش سرطان تخمدان در موش بزرگ و انسان به دنبال برداشتن رحم نقطه اشتراکی در فیزیولوژی تولید مثلی است ولی تفاوت‌هایی نیز وجود دارد. منشا کارسینومای سروزی تخمدان پوشش بخش دور لوله رحم است(۱۲). برداشتن لوله‌ها در طی هیستریکتومی شکمی بروز توده‌های لگنی را کاهش می‌دهد ولی موجب دژنراسیون کیستیک زودتر از موقع تخمدان می‌شود(۲۸). اثر حفاظتی بستن لوله‌ها در مقابل سرطان تخمدان در انسان ممکن است حاصل دوره ای با توقف تخمک گذاری و یا کاهش در تعداد تخمک گذاری‌ها در دراز مدت باشد(۱۳).

علت و پاتوفیزیولوژی بی‌نظمی‌های قاعدگی بعد از بستن لوله‌ها ناشناخته مانده است. اطلاعات حاصله از بررسی‌های هورمونی و سونوگرافی‌ها نیز متناقض است اما عللی چون پیچش تخمدان، تخریب عصب رسانی لوله‌ها و آسیب خون رسانی تخمدانی حدس زده می‌شود ولی ونوگرافی‌ها اتساعاتی را در رحم، واژن و تخمدان نشان داده است(۵). با توجه به فقدان تغییرات تخمدانی در صورت نیاز به هیستریکتومی بهتر است لوله‌ها نیز برداشته شوند(۲۹).

با توجه به تناقض در نتایج بررسی‌های انسانی و حیوانی، بررسی‌های بیشتری در خصوص ریخت‌شناسی تخمدان‌ها و هورمون‌های گنادوتروپین و تخمدانی بعد از بستن لوله‌ها بایستی صورت پذیرد. هر چند گفته می‌شود الگوی حیوانی موش بزرگ شاید برای مطالعات اثرات بستن لوله‌ها بر تخمدان و رحم انسان ایده ال نیست (تفاوت در طول سیکل، چند تخمکی بودن موش بزرگ در هر سیکل، داشتن

References

1. Duran B, Demirkoprulu N, Guvenal T, Arici S, Tuncer E, Cetin M, Timuroglu T. Histopathological changes in ovary and endometrium after tubal ligation: a rat model. *Acta Obstet Gynecol Scand*. 2003;82(3):220-224.
2. Moradian S, Gorbani R. Is previous tubal ligation a risk factor for hysterectomy because of abnormal uterine bleeding. *Oman Me J*. 2012;27(4):326-328.
3. Ozerkan K, Aydin G, Koc I, Uncu Y, Uncu G. Menstrual pattern following tubal sterilization. *Med Sci Mont*. 2010;16(4):197-201.
4. Aygen EM, Ozdamar S, Serin S, Babug M. Ovarian morphology of rats after fallopian tube sterilization. *Contraception*. 2002;66(3):211-214.
5. Revel A, Abramov Y, Yagel S, Nadjari M. Utero-ovarian morphology and blood flow after tubal ligation by the Pomeroy technique. *Contraception*. 2004;69:151-156.
6. Kelekci S, Yorgancioglu Z, Yilmaz B, Yasar L, Savan K, Sonmez S, Kart C. Effect of tubal ligation on ovarian reserve and the ovarian stromal blood supply. *Aust N Z J Obstet Gynaecol*. 2004;44(5):449-451.
7. Kutlar I, Ozkur A, Balat O, Ugur MG, Genco Y, Aksoy F. Effects of three different sterilization methods on utero-ovarian Doppler blood flow and serum levels of ovarian hormones. *European Journal of Obstetrics & Gynecology and Reproductive Biology*. 2005;122:112-117.
8. Fagundes ML, Mendes MC, Patta MC, Rodrigues R, Berezowski AT, Moura MD. Hormonal assessment of women submitted to tubal ligation. *Contraception*. 2005;71:309-314.
9. Cibula D, Widschwendter M, Ma'jek O, Dusek L. Tubal ligation and the risk of ovarian cancer: review and meta-analysis. *Human Reproduction Update*. 2011;17(1):55-67.
10. Kjaer SK, Mellekjaer L, Brinton LA, Johansen C, Gridley G, Olsen JH. Tubal sterilization and risk of ovarian, endometrial and cervical cancer. A Danish population-based follow-up study of more than 65 000 sterilized women. *International Journal of Epidemiology*. 2004;33:596-602.
11. Hillier SG. Nonovarian origins of ovarian cancer. *PNAS*. 2012;109(10):3608-3609.
12. Tone AA, Salvador S, Finlayson SJ, Tinker AV, Kwon JS, Lee CH, Cohen T. The Role of the Fallopian Tube in Ovarian Cancer. *Clin Adv Hematol Oncol*. 2012;10(5):296-306.
13. Kuscu E, Duran HE, Zeyneloglu HB, Demirhan B, Bagis T, Saygili E. The effect of surgical sterilization on ovarian function: a rat model. *Eur J Obstet Gynecol Reprod Biol*. 2002;100(2):204-207.
14. Dorostghoal M, Khaksari MM, Adham S. Effects of Maternal Caffeine Consumption on Ovarian Follicle Development in Wistar Rats Offspring. *J Reprod Infertil*. 2011;12(1):15-22.
15. Bolon B, Bucci TJ, Warbritton AR, Chen JJ, Mattison DR, Heindel JJ. Differential follicle counts as a screen for chemically induced ovarian toxicity in mice: results from continuous breeding bioassays. *Fundam Appl Toxicol*. 1997;39(1):1-10.

16. Dede FS, Dilbaz B, Akyuz O, Caliskan E, Kurtaran V, Dilbaz S. Changes in menstrual pattern and ovarian function following bipolar electrocauterization of the fallopian tubes for voluntary surgical contraception. *Contraception*. 2006;73: 88-91.
17. Ercan CM, Sakinci M, Coksuer H, Keskin U, Tapan S, Ergun A. Ovarian reserve testing before and after laparoscopic tubal bipolar electrodesiccation and transection. *Eur J Obstet Gynecol Reprod Biol*. 2013;166(1):56-60.
18. Kilic S, Tasdemir N, Lortlar N, Yuksel B, Budak G, Batioglu S. Vascular endothelial growth factor (VEGF) and inducible nitric oxide synthase (iNOS) immunoreactivities in rat ovaries and uterine tubes after tubal ligation: a controlled immunohistochemical study. *Eur J Contracept Reprod Health Care*. 2008 ;13(4):431-437.
19. Cattanach J. Oestrogen deficiency after tubal ligation. *Lancet*. 1985;13:847-849.
20. Hakverdi AU, Taner CE, Erden AC, Satici O. Changes in ovarian function after tubal sterilization. *Adv Contracept*. 1994;10:51-56.
21. Rojansky N, Halbreich U. Prevalence and severity of premenstrual changes after tubal sterilization. *J Reprod Med*. 1991;36:551-555.
22. Wu E, Xiao B, Yan W, Li H, Wu B. Hormonal profile of the menstrual cycle in Chinese women after tubal sterilization. *Contraception*. 1992;45(6):583-593.
23. Garza-Flores J, Vazquez-Estrada L, Reyes A. Assessment of luteal function after surgical tubal sterilization. *Adv Contracept*. 1991;7:371-377.
24. Tiras B, Noyan V, Ozdemir H, Guner H, Yildiz A, Yildirim M. The changes in ovarian hormone levels and ovarian artery blood flow rate after laparoscopic tubal sterilization. *Eur J Obstet Gynecol Reprod Biol*. 2001;99:219-221.
25. Kelekci S, YorgancVoglu Z, Yilmaz B. Effect of tubal ligation on ovarian reserve and the ovarian stromal blood supply. *Aust N Z J Obstet Gynaecol*. 2004;44:449-451.
26. Alvarez F, Faundes A, Brache V, Tejada AS, Segal S. Prospective study of the pituitary-ovarian function after tubal sterilization by the Pomeroy or Uchida techniques. *Fertil Steril*. 1989;51:604-608.
27. Cevrioglu AS, Degirmenci B, Acar M, et al. Examination of changes caused by tubal sterilization in ovarian hormone secretion and uterine and ovarian artery blood flow rates. *Contraception*. 2004;70:467-473.
28. Repasy I, Lendvai V, Koppan A, Bodis J, Koppan M. Effect of the removal of the Fallopian tube during hysterectomy on ovarian survival: the orphan ovary syndrome. *Eur J Obstet Gynecol Reprod Biol*. 2009;144(1):64-67.
29. Diet J, Wischhusen H, Hausler S.F.M. The post reproductive fallopian tube: better removed? *Hum Rep*. 2011;26(11):2918-2924.