

اثر محافظتی کوارستین بر روی ناهنجاری‌های اسکلتی ناشی از دیابت تجربی در جنین موش صحرایی

- سعیده حیدری نژاد^۱، محمود خاکساری مهابادی^{۲*}، رضا رنجبر^۲، حسین نجف زاده ورزی^۳، بابک محمدیان^۴
- ۱- دکتری آناتومی و جنین شناسی، دانشکده دامپزشکی، دانشگاه شهید چمران اهواز، اهواز، ایران.
۲- دانشیار، گروه علوم پایه، دانشکده دامپزشکی، دانشگاه شهید چمران اهواز، اهواز، ایران.
۳- استاد، گروه علوم پایه، دانشکده دامپزشکی، دانشگاه شهید چمران اهواز، اهواز، ایران.
۴- دانشیار، گروه پاتوبیولوژی، دانشکده دامپزشکی، دانشگاه شهید چمران اهواز، اهواز، ایران.

یافته / دوره هجدهم / شماره ۴ / زمستان ۹۵ / مسلسل ۷۰

چکیده

دریافت مقاله: ۹۵/۱۳/۱ پذیرش مقاله: ۹۵/۶/۲۲

* مقدمه: دیابت مادری می‌تواند ناهنجاری‌های تکاملی از جمله ناهنجاری‌های صورت و کام را ایجاد کند و این اثرات ناهنجاری‌زایی با مصرف داروهای آنتی‌اکسیدان کاهش می‌یابد. در این مطالعه اثر پیشگیری کننده کوارستین در وقوع ناهنجاری‌های جنینی ناشی از دیابت ارزیابی شد.

* مواد و روش‌ها: در این مطالعه تجربی از ۲۴ سر موش صحرایی ماده ویستار در ۴ گروه استفاده شد. پس از تزریق داخل وریدی ۵۰ میلی گرم برای هر کیلوگرم وزن بدن استرپتوزوتوسین به دو گروه و تأیید دیابتی شدن، موش‌های همه گروه‌ها جفت گیری داده شدند. یک گروه دیابتی و یک گروه غیر دیابتی از موش‌ها، کوارستین را در روزهای صفر، ۷، ۱۴ و ۲۰ آبستنی ۷۵ میلی گرم بر کیلوگرم وزن بدن و گروه‌های دیگر سرم فیزبولوژی را به صورت خوراکی دریافت کردند. جنین‌ها در روز بیستم آبستنی جمع آوری شدند و بعد از تعیین طول و وزن و رنگ آمیزی، ناهنجاری‌های اسکلتی با استریو میکروسکوپ بررسی شد.

* یافته‌ها: درصد شکاف کام، دنده موج و چسبیدن دنده در گروه کنترل دیابتی ۳۸/۰۹، ۴/۷۶ و ۱۴/۲۸ درصد بود ولی به‌وسیله کوارستین به ترتیب ۱۶/۱۲، صفر و صفر درصد کاهش یافت. همچنین کوارستین ناهنجاری‌های جناغ و دنده‌ها را کاهش داد.

* بحث و نتیجه‌گیری: کوارستین به‌عنوان یک ماده آنتی‌اکسیدان می‌تواند ناهنجاری‌های ناشی از دیابت شیرین را کاهش دهد.

* واژه‌های کلیدی: دیابت مادری، استرپتوزوتوسین، کوارستین، ناهنجاری‌زایی، موش صحرایی.

* آدرس مکاتبه: اهواز، دانشگاه شهید چمران اهواز، دانشکده دامپزشکی، گروه علوم پایه، بخش آناتومی و جنین شناسی.

پست الکترونیک: mkhaksarymahabady@yahoo.com

مقدمه

دیابت قندی یا دیابت ملیتوس عبارت از یک بیماری متابولیکی است که ضمن ایجاد عوارض سیستمیک، زمینه اختلال در متابولیسم کربوهیدرات‌ها و کاهش مصرف گلوکز و افزایش قند خون را فراهم می‌آورد. در ارتباط با موضوع حاملگی کاهش انسولین و یا افزایش سطح گلوکز خون مادران دیابتیک می‌تواند از طریق سد جفتی بر زندگی جنینی تأثیر گذارد و تکامل داخل رحمی آنان را به مخاطره اندازد (۱).

امروزه این موضوع به‌خوبی پذیرفته شده است که هیپرگلیسمی مادر در طول بارداری موجب تأخیر در مراحل اولیه رشد و تکامل جنین و بروز ناهنجاری‌های مختلف مادرزادی و افزایش خطر سقط‌های خودبخودی می‌گردد (۲-۴). هر چند در این مادران در دوران اندام زایی با کنترل هیپرگلیسمی میزان ناهنجاری‌های فوق کاهش می‌یابد اما همچنان میزان آن سه تا چهار برابر بیشتر از مادران سالم می‌باشد (۵). در تأیید این موضوع منابع موجود نشان دهنده این واقعیت است که در زنان دیابتیک ضمن اینکه دوره بارداری کاهش می‌یابد و منجر به زایمان‌های زودرس می‌شود، نارس بودن این نوزادان می‌تواند به‌عنوان یک عامل ثانویه روند رشد و تکامل بعد از تولد را تحت تأثیر قرار دهد و از این طریق نیز بر رشد و تکامل طبیعی بافت‌ها و اندام‌های جنینی تأثیر بگذارد (۶).

اگر چه نتایج برخی مطالعات بیانگر آن است که کنترل قند خون مادر و جلوگیری از افزایش آن در اوایل دوره حاملگی موجب کاهش فراوانی ناهنجاری‌های جنینی می‌گردد، ولی تجربه‌های بالینی عملاً نشان داده است که فراوانی ناهنجاری‌های مادرزادی در فرزندان مادران دیابتی علی‌رغم کنترل هیپرگلیسمی به‌طور معنی داری بیش‌تر از جمعیت سالم است (۵). مطالعاتی وجود دارد که نشان می‌دهد هیپرگلیسمی موجب کاهش تعداد جنین‌های موش‌های صحرایی دیابتی و کاهش طول (CRL) جنین‌ها هم می‌شود

(۷). دیابت در موش باعث ایجاد جذب جنینی، کاهش وزن بدن، کاهش قد جنین‌ها، نقایص لوله عصبی از جمله اگزنسفالی و اسپاینا بیفیدا و ناهنجاری‌های سیستم اسکلتی مانند شکاف کام، سین داکتیلی، پلی داکتیلی، اتصال دنده‌ها و دو شاخه شدن غضروف‌های دنده‌ای می‌شود (۸).

یکی از مکانیسم‌های ترانوژنی در بدن ایجاد استرس اکسیداتیو می‌باشد که نقش مهمی در پاتوژنز نقایص زمان تولد شامل ناهنجاری‌های اسکلتی (۹)، نقایص اندام‌ها (۱۰) و لوله عصبی (۱۱)، شکاف لب و شکاف کام (۱۲) دارد. یکی از داروهای مهمی که از این طریق باعث اثرات ترانوژنیک می‌شود استرپتوزوتوسین می‌باشد (۸). به‌طوری که بیان شده است که استرپتوزوتوسین در موش باعث استرس اکسیداتیو و تولید ROS (Reactive Oxygen Species)، پراکسیداسیون لیپیدها و کاهش سطح دفاع آنتی اکسیدانی جنین می‌شود (۸-۱۳).

در مطالعات گزارش شده است که استرس‌های اکسیداتیو و رادیکال‌های آزاد نقش بسیار مهمی در ناهنجاری زایی دیابت ایفا می‌کنند؛ زیرا در شرایط دیابتی از یک طرف تولید رادیکال‌های آزاد افزایش و از طرف دیگر تولید آنتی‌اکسیدان‌ها کاهش می‌یابد. این امر باعث افزایش صدمه ناشی از استرس‌های اکسیداتیو با تضعیف مکانیسم‌های حفاظتی مربوط به آن‌ها می‌شود (۱۴، ۱۵). اورنوی و همکاران در سال ۱۹۹۹ ثابت کردند که جنین در شرایط دیابتی باعث کاهش فعالیت آنتی‌اکسیدان‌های مهم نظیر سوپراکسید دسموتاز و کاتالاز و همچنین کاهش غلظت آنتی‌اکسیدان‌های با وزن مولکولی کم، مانند ویتامین C و E در سلول‌های جنینی می‌شود (۱۵).

همچنین هاگای و همکاران در سال ۱۹۹۵ گزارش کردند که سوپراکسید دسموتاز آثار ناهنجاری زایی هیپرگلیسمی را در موش‌های دیابتی کاهش می‌دهد. بعلاوه در برخی از مطالعات نشان داده شده است که استفاده از ویتامین‌های C و E به‌عنوان آنتی‌اکسیدان می‌تواند برخی از

گزارش کردند که تجویز کوارستین به جیره موش آبستن می‌تواند ناهنجاری‌های جنینی ناشی از متیل نیتروز اوره از قبیل ناهنجاری در انگشتان دست و پا را کاهش دهد (۲۴).

عبدالیکی در سال ۲۰۱۱ اثرات مفید و محافظتی کوارستین در برابر استرس اکسیداتیو در بافت پانکراس موش‌های دیابتی ناشی از استرپتوزوتوسین را بیان کرد. در این مطالعه کوارستین با دوز ۲۰ میلی‌گرم بر کیلوگرم در روز به صورت خوراکی و قبل از تزریق استرپتوزوتوسین و تا پایان دوره به مدت ۸ هفته تجویز شد و مشاهده شد که در گروه دریافت‌کننده کوارستین میزان قند خون و مالون دی‌آلدئید (MDA) را کاهش و فعالیت آنزیم‌های سوپراکسید دسموتاز و گلوکوتایون پراکسیداز را افزایش می‌دهد (۲۵). در مطالعه‌ای که توسط اورسولیک و همکاران در سال ۲۰۱۱ انجام گرفته بیان شده است که تجویز روزانه ۵۰ میلی‌گرم برای هر کیلوگرم وزن بدن کوارستین به صورت داخل صفاقی به مدت ۷ روز، استرس اکسیداتیو ناشی از آلوکسان در موش‌های سفید کوچک دیابتی را کاهش داده است (۲۶). در مطالعه عبدالمعانی و همکاران در سال ۲۰۱۰ بیان شده است که تجویز کوارستین با دوز ۱۵ میلی‌گرم برای هر کیلوگرم وزن بدن به صورت داخل صفاقی به مدت سه روز استرس اکسیداتیو ناشی از استرپتوزوتوسین را کاهش و فعالیت آنزیم‌های آنتی‌اکسیدان را افزایش می‌دهد و از هیپرگلیسمی جلوگیری می‌کند (۲۷).

با توجه به اینکه یکی از مکانیسم‌های تراتوژنی استرپتوزوتوسین، افزایش رادیکال‌های اکسیژن و تولید استرس اکسیداتیو می‌باشد و از آن جایی که تاکنون اثر کوارستین روی ناهنجاری‌های اسکلتی ناشی از استرپتوزوتوسین در جنین موش صحرایی بررسی نشده است، لذا در این مطالعه اثر این دارو در کاهش یا پیشگیری از ناهنجاری‌های ناشی از دیابت تجربی در جنین موش صحرایی ارزیابی شد تا مشخص شود که آیا کوارستین می‌تواند

عوارض دیابت را در بدن جلوگیری کند (۱۶). سادی و همکاران در سال ۲۰۰۸ نشان دادند که فعالیت آنزیم‌های آنتی‌اکسیدان موش‌های صحرایی دیابتی از جمله کاتالاز و گلوکوتایون پراکسیداز کاهش می‌یابد در حالی که آلفا-لیپوئیک اسید و ویتامین C فعالیت این آنزیم‌ها را افزایش می‌دهند (۱۷).

نیکروش و رسولی در سال ۱۳۸۱ اثر دیابت مادری ناشی از تزریق زیر جلدی آلوکسان با دوز ۱۶۰ میلی‌گرم به ازای هر کیلوگرم وزن بدن را روی ناهنجاری‌های جنینی مطالعه کردند و گزارش نمودند که علاوه بر کاهش تعداد جنین‌ها، طول سری دمی در آن‌ها به‌طور معنی‌داری کاهش یافته و دارای ناهنجاری‌های مختلفی مانند عدم تکامل گوش خارجی و عدم تشکیل استخوان‌های جمجمه و اگزنسفال، نقص در جدار قفسه سینه و نقایص اندام‌های حرکتی را می‌باشند (۷). ماکادو و همکاران در مطالعه‌ای در سال ۲۰۰۱ گزارش نمودند که با دیابتی کردن موش سفید کوچک با آلوکسان با دوز ۱۰۰ میلی‌گرم به ازای هر کیلوگرم وزن بدن به صورت داخل وریدی به‌طور معنی‌داری وزن جنین کاهش و جذب جنین و ناهنجاری‌ها از جمله نقایص لوله عصبی افزایش می‌یابد (۱۸).

کوارستین یکی از اعضای خانواده فلاونوئیدها می‌باشد که در سبزیجات، میوه‌ها، چای و در مکمل‌های غذایی یافت می‌شود. همچنین کوارستین دارای خاصیت ضد التهابی، آنتی‌باکتریال و آنتی‌اکسیدانی دارد (۱۹). کوارستین در جلوگیری از سرطان و بیماری‌های قلبی عروقی به کار می‌رود (۲۰، ۲۱). این فلاونوئید به‌عنوان یک آنتی‌اکسیدان و جمع‌آوری‌کننده رادیکال‌های آزاد قوی می‌باشد که از آنتی‌اکسیدان‌های دیگر از جمله ویتامین E و ویتامین C نیز قوی‌تر است (۲۲) و از پراکسیداسیون لیپیدها (۲۳) جلوگیری می‌کند. پراتر و همکاران در سال ۲۰۰۸ بیان نمودند که متیل نیتروز اوره از طریق استرس اکسیداتیو و ایجاد رادیکال‌های آزاد موجب ناهنجاری جنینی می‌شود و

تواند تأثیری بر ناهنجاری‌های اسکلتی احتمالی ناشی از استرپتوزوتوسین داشته باشد.

مواد و روش‌ها

این مطالعه بر روی ۲۴ مدل حیوانی از موش‌های صحرایی آبستن نژاد ویستار مرکز تحقیقات و نگهداری حیوانات آزمایشگاهی دانشگاه علوم پزشکی جندی شاپور اهواز انجام شد. موش‌های صحرایی نر و ماده در سن ۳-۴ ماهگی و دارای میانگین وزنی ۲۲۰-۲۰۰ گرم با دوره ۱۲ ساعت روشنایی و ساعت تاریکی حدود ۲ هفته به‌منظور تطابق با محیط در اتاق حیوانات به‌طور مجزا از یکدیگر نگهداری و در طول مطالعه در شرایط یکسان تغذیه و محیط نگهداری شدند. موش‌های صحرایی از آب لوله کشی شهر و غذای فشرده ساخت کارخانه خوراک دام پارس تهران استفاده کردند. جهت القاء دیابت در موش‌های صحرایی استرپتوزوتوسین به میزان ۵۰ میلی گرم برای هر کیلوگرم وزن بدن از طریق تزریق داخل وریدی استفاده شد (۷). بعد از گذشت یک هفته از طریق ورید دمی و با استفاده از گلوکومتر میزان قند خون اندازه‌گیری شده و مبنای دیابتی شدن میزان قند خون بالاتر از ۲۵۰ میلی گرم در دسی لیتر در نظر گرفته شد. برای انجام عمل جفت‌گیری موش‌ها، هر سه سر موش ماده دیابتی با یک سر موش نر غیر دیابتی در شب کنار همدیگر قرار داده شده و روز بعد با مشاهده پلاک واژنی روز صفر آبستنی تعیین گردید. سپس موش‌های آبستن به‌صورت اتفاقی در چهار گروه به‌طور مجزا نگهداری شده و تجویز داروها به شرح زیر انجام شد.

گروه اول: به تعداد ۷ سر موش در روزهای صفر، ۷، ۱۴ و ۲۰ آبستنی به موش‌های آبستن سالم، نرمال سالین به‌صورت خوراکی تجویز شد (گروه کنترل غیر دیابتی).

گروه دوم: به تعداد ۷ سر موش در روزهای صفر، ۷، ۱۴ و ۲۰ آبستنی به موش‌های آبستن سالم کوارستین به‌صورت خوراکی (۷۵ میلی گرم برای هر کیلوگرم وزن بدن)، تجویز شد.

گروه سوم: به تعداد ۵ سر موش در روزهای صفر، ۷، ۱۴ و ۲۰ آبستنی به موش‌های دیابتی آبستن این گروه، هم‌حجم کوارستین، نرمال سالین به‌صورت خوراکی تجویز شد (کنترل دیابتی).

گروه چهارم: به تعداد ۵ سر موش در روزهای صفر، ۷، ۱۴ و ۲۰ آبستنی به موش‌های دیابتی آبستن این گروه کوارستین به‌صورت خوراکی (۷۵ میلی گرم برای هر کیلوگرم وزن بدن) تجویز شد.


چند ساعت بعد از آخرین تزریق در روز بیستم آبستنی موش‌های گروه‌های دریافت‌کننده دارو به‌وسیله اتر آسان کشی شده و پس از باز کردن محوطه شکمی و برش شاخ رحم، جنین‌ها از رحم خارج شدند. جنین‌ها از نظر ناهنجاری‌های ظاهری در نواحی مختلف بدن ارزیابی شدند و وزن و طول (CRL) جنین با ترازو و کولیس اندازه‌گیری شده و تعداد جنین‌های زنده و جذب شده و ایندکس جفت (وزن جفت تقسیم بر وزن جنین) تعیین گردید (۲۸،۲۹). ناهنجاری‌های سیستم اسکلتی احتمالی جنین‌ها پس از رنگ‌آمیزی با رنگ‌های آلیزارین قرمز و آلسین آبی با استریومیکروسکوپ بررسی شد و با گروه کنترل مقایسه گردید. نتایج به دست آمده از گروه‌های مختلف آزمایشی با استفاده از آزمون‌های آماری آنالیز واریانس یک طرفه (ANOVA) و آزمون تعقیبی LSD و آزمون استیودنت مستقل، جهت تعیین اختلاف میانگین وزن و طول جنین‌ها مقایسه شدند و $P < 0.05$ معنی دار تلقی گردید. میانگین \pm خطای استاندارد (SEM) متغیرها به‌وسیله نمودار و جدول نشان داده شدند.

یافته‌ها

از تمام موش‌های آبستن تعداد ۱۴۳ سر جنین به دست آمد. در گروه کنترل غیر دیابتی ۴۶ سر جنین و در گروه کنترل دیابتی، گروه دریافت‌کننده کوارستین و گروه دیابتی به همراه کوارستین به ترتیب ۲۱، ۴۵ و ۳۱ سر جنین استحصال شد.

نتایج وزن جنین‌ها

میانگین \pm خطای استاندارد وزن جنین در گروه کنترل غیر دیابتی به‌طور معنی داری بیشتر از سایر گروه‌ها بود ($P < 0/001$). همچنین میانگین وزن جنین‌ها در گروه کنترل غیر دیابتی $4/43 \pm 0/07$ گرم بوده است که در گروه کنترل دیابتی این میانگین کاهش معنی داری پیدا کرد ($P < 0/001$) به‌طوری که به $2/27 \pm 0/07$ گرم رسید. میانگین وزن جنین در گروه‌های دریافت کننده‌ی کوارستین و دیابتی به همراه کوارستین به ترتیب $3/79 \pm 0/07$ و $3/62 \pm 0/21$ گرم محاسبه شد. دیابت مادری باعث کاهش وزن همه جنین‌ها گردید، به‌طوری که این کاهش در مقایسه با سایر گروه‌ها از نظر آماری معنی دار بوده است ($P < 0/001$). میانگین وزن جنین در گروه دریافت کننده‌ی کوارستین نسبت به گروه دیابتی به همراه کوارستین اختلاف معنی داری را نشان نداد (نمودار ۱).

نمودار ۱. مقایسه میانگین \pm خطای استاندارد (SEM) وزن (گرم)

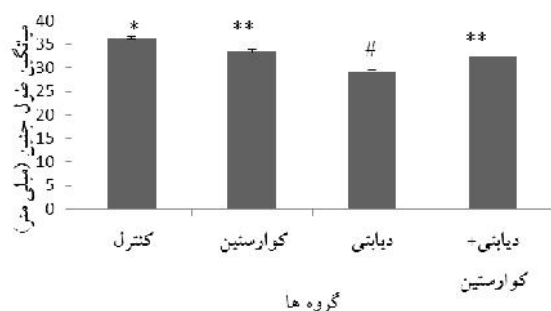
در گروه‌های مختلف تحت مطالعه

* اختلاف معنی دار بین گروه کنترل غیر دیابتی با سایر گروه‌ها ($P < 0/001$).
 ** اختلاف معنی دار بین گروه دریافت کننده کوارستین با سایر گروه‌ها به‌استثنای گروه دیابتی به همراه کوارستین ($P = 0/31$).
 # اختلاف معنی دار بین گروه کنترل دیابتی با سایر گروه‌ها ($P < 0/001$).

نتایج طول جنین‌ها

میانگین طول جنین در گروه کنترل غیر دیابتی $36/43 \pm 0/26$ میلی متر بوده است که با همه‌ی گروه‌ها اختلاف معنی داری را نشان می‌دهد ($P < 0/001$). طبق نمودار ۲، میانگین طول جنین در گروه‌های کنترل دیابتی، کوارستین و دیابتی به همراه کوارستین به ترتیب $29/00 \pm 0/47$ ، $33/58 \pm 0/40$ و $32/45 \pm 0/18$ میلی متر

محاسبه شد. دیابت مادری به‌تنهایی باعث کاهش طول همه‌ی جنین‌ها گردید، به‌طوری که این کاهش در مقایسه با سایر گروه‌ها از نظر آماری معنی دار بوده است ($P < 0/001$). میانگین طول جنین در گروه دریافت کننده‌ی کوارستین نسبت به گروه دیابتی به همراه کوارستین ($P = 0/11$) اختلاف معنی داری را نشان نداد (نمودار ۲).

نمودار ۲. مقایسه میانگین \pm خطای استاندارد (SEM) طول (میلی

متر) در گروه‌های مختلف تحت مطالعه

* اختلاف معنی دار بین گروه کنترل غیر دیابتی با سایر گروه‌ها ($P < 0/001$).
 ** اختلاف معنی دار بین گروه دریافت کننده کوارستین با سایر گروه‌ها به‌استثنای گروه دیابتی به همراه کوارستین، ($P < 0/001$).
 # اختلاف معنی دار بین گروه کنترل دیابتی با سایر گروه‌ها ($P = 0/11$).

نتایج ارزیابی نقایص اسکلتی جنین‌ها در موش‌های

دریافت کننده‌ی دارو

تغییرات ظاهری جنین‌ها در گروه کنترل دیابتی به صورت جذب شدن جنین‌ها بود و ناهنجاری ظاهری خاصی مشاهده نشد. درصد جنین‌های زنده در گروه کنترل غیر دیابتی، کنترل دیابتی، کوارستین و دیابتی به همراه کوارستین به ترتیب $95/84$ ، $74/2$ ، $95/5$ و $88/58$ درصد بود. درصد جنین‌های جذب شده در گروه کنترل غیر دیابتی، کنترل دیابتی، کوارستین و دیابتی به همراه کوارستین به ترتیب $4/16$ ، $25/80$ ، $4/25$ و $11/42$ درصد بود. نتایج نشان داد که جذب و زنده بودن جنین‌ها فقط در گروه کنترل دیابتی در مقایسه با سایر گروه‌ها دارای اختلاف معنی داری بود ($P < 0/001$). ولی در بررسی استریومیکروسکوپی، سیستم اسکلتی جنین‌ها دارای ناهنجاری‌های شکاف کام، چسبندگی دنده، عدم استخوانی شدن دنده آخر، دنده ناقص، استخوانی نشدن مهره‌های جناغ، استخوانی شدن ناقص مهره

دوتایی شدن مرکز استخوان سازی بدنه مهره‌ها و تأخیر استخوانی شدن در اندام قدامی و خلفی در گروه کنترل دیابتی در مقایسه با سایر گروه‌ها اختلاف معنی داری ($P < 0.05$) را نشان داد. استخوانی نشدن مهره‌های جناغ و عدم استخوانی شدن در دنده آخر در هیچ کدام از گروه‌ها معنی دار نبود. در گروه کنترل غیر دیابتی و گروه دریافت کننده کوارستین ناهنجاری ظاهری و اسکلتی مشاهده نشد.

های جناغ، دوتایی شدن مرکز استخوانی بدنه مهره‌ها و تأخیر استخوانی شدن در اندام قدامی و خلفی بودند. میزان وقوع این ناهنجاری‌ها در گروه‌های مختلف در جدول ۲ نشان داده شده است. وقوع ناهنجاری‌ها بین گروه کنترل دیابتی با سایر گروه‌ها افزایش معنی داری ($P < 0.05$) را نشان داد، ضمن آن که وقوع و درصد ناهنجاری‌ها در گروه دیابتی به همراه کوارستین به‌طور معنی داری کاهش یافته بود. ناهنجاری‌های شکاف کام، چسبیدن دنده، دنده ناقص،

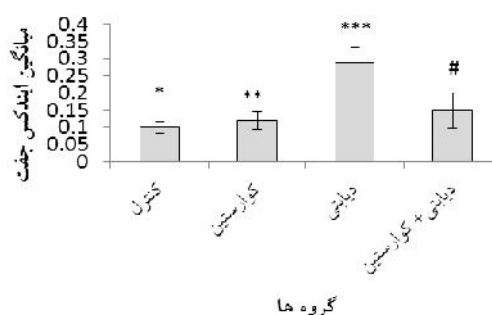
جدول ۱. میانگین \pm خطای استاندارد (SEM) ناهنجاری‌های مشاهده شده در جنین‌های گروه‌های مختلف

گروه‌ها	جنین زنده (درصد)	جنین جذب شده (درصد)	شکاف کام	چسبیدن دنده	دنده ناقص	دنده	دنده	ناهنجاری‌ها (درصد)	تأخیر استخوانی شدن در اندام قدامی و خلفی
کنترل غیر دیابتی	۴۶ (۹۵/۸۴)	۲ (۴/۱۶)	۰	۰	۰	۰	۰	۰	۰
کوارستین	۴۵ (۹۵/۵)	۲ (۴/۲۵)	۰	۰	۰	۰	۰	۰	۰
کنترل دیابتی	۲۱ (۷۴/۲)	۸ (۲۵/۸۰)	۸ (۳۸/۰۹)	۳ (۱۴/۲۸)	۲ (۹/۵۲)	۲ (۹/۵۲)	۲ (۹/۵۲)	۲ (۹/۵۲)	۴ (۱۹/۰۴)
دیابتی + کوارستین	۳۱ (۸۸/۵۸)	۴ (۱۱/۴۲)	۵ (۱۶/۱۲)	۰	۰	۰	۳ (۹/۶۷)	۲ (۶/۴۵)	۰

بحث و نتیجه گیری

با توجه به گزارشات متعددی که در ارتباط با آسیب بافتی و رفتاری جنین در مادران دیابتی وجود دارد و در بسیاری از مطالعات تجربی در مدل‌های حیوانی ناهنجاری‌های جنینی ناشی از دیابت به اثبات رسیده است. در مطالعه حاضر به نقش پیشگیرانه کوارستین در ناهنجاری‌های اسکلتی ناشی از دیابت تجربی در موش‌های صحرایی پرداخته شد. نتایج نشان داد که دیابت درصد جنین‌های جذب شده را افزایش داد و در مقایسه با گروه کنترل میانگین وزن جنین‌ها و میانگین طول آن‌ها از نظر آماری کاهش یافت. در بررسی سیستم اسکلتی جنین مشاهده گردید که نقایص اسکلتی از قبیل شکاف کام، ناهنجاری‌های جناغ، دنده و تأخیر در استخوانی شدن اندام‌های قدامی و خلفی به‌طور قابل ملاحظه‌ای در جنین حاصل از مادران دیابتی مشاهده گردید. در مورد اثر کوارستین در جلوگیری

میانگین ایندکس جفت در گروه‌های مورد مطالعه نشان داد که ایندکس جفت در گروه کنترل دیابتی و دیابتی به همراه کوارستین بیشتر از سایر گروه‌ها بوده و دارای اختلاف معنی دار می‌باشد (نمودار ۳).



نمودار ۳. مقایسه میانگین \pm خطای استاندارد (SEM) ایندکس

جفت (گرم) در گروه‌های مختلف تحت مطالعه

- * اختلاف معنی دار بین گروه کنترل غیر دیابتی با سایر گروه‌ها.
- ** اختلاف معنی دار بین گروه دریافت کننده کوارستین با سایر گروه‌ها.
- *** اختلاف معنی دار بین گروه کنترل دیابتی با سایر گروه‌ها.
- # اختلاف معنی دار بین گروه دیابتی به همراه کوارستین با سایر گروه‌ها.

توسط مطالعات فوق با مطالعه حاضر تشابه وجود دارد ولی در مطالعه حاضر اگزنسفالی و آژنزی جناغ مشاهده نگردید. براگا و همکاران در سال ۲۰۱۲ بیان نمودند که وزن جفت و ایندکس جفت در جنین موش‌های دیابتی و دیابتی به همراه کوارستین نسبت به گروه کنترل افزایش می‌یابد (۳۳)، در مطالعه حاضر ایندکس جفت هم به وسیله دیابت افزایش یافت که مشابه مطالعه فوق می‌باشد ولی بر خلاف مطالعه فوق در مطالعه حاضر کورتکس توانست شاخص ایندکس جفت را در صف گروه شاهد نگه دارد.

اعظمی و همکاران در سال ۲۰۱۲ گزارش کردند که دیابت ایجاد شده توسط استرپتوزوتوسین با دوز ۴۵ میلی گرم به ازای هر کیلوگرم وزن بدن به صورت داخل صفاقی در موش صحرایی باعث افزایش جذب جنین و کاهش طول آن می‌شود (۳۴). چیفرگراف و همکاران در سال ۲۰۰۰ گزارش نمودند که دیابت اغلب سیستم اعصاب مرکزی، قلب و عروق، کلیه و اسکلت محوری را تحت تأثیر قرار می‌دهد (۳۵). گانش و همکاران در سال ۲۰۱۲ اثر ویتامین E و C را روی بافت کلیه موش صحرایی دیابتی شده با استرپتوزوتوسین با دوز ۶۰ میلی گرم به ازای هر کیلوگرم وزن بدن به روش داخل صفاقی به مدت سه روز ایجاد شده را بررسی نمودند و نتیجه گرفتند که آنتی‌اکسیدان‌های فوق تغییرات ساختارهای گلومرولی ناشی از دیابت را کاهش می‌دهند (۳۶). مارتین سیمو و اریکسون در سال ۱۹۸۳ گزارش کردند که در موش‌های صحرایی دیابتی شده با تجویز ۴۰ میلی گرم به ازای هر کیلوگرم وزن بدن استرپتوزوتوسین یک تا دو هفته قبل از جفت گیری باعث کاهش وزن جنین و افزایش جذب جنین و ناهنجاری‌های اسکلتی می‌شود (۳۷).

اثرات آنتی‌اکسیدانی کوارستین در مطالعات متعدد به اثبات رسیده است. به‌عنوان مثال در مطالعه‌ی دیویدی و همکاران در سال ۲۰۱۱ بیان شده که تجویز کوارستین با دوز ۵۰ میلی گرم به ازای هر کیلوگرم وزن بدن به صورت خوراکی استرس اکسیداتیو ناشی از آرسنیک را در موش صحرایی

از ناهنجاری‌های جنینی ناشی از دیابت تجربی در داخل و خارج از کشور تاکنون مطالعه منتشر شده‌ای در دسترس نمی‌باشد؛ اما ناهنجاری زایی دیابت در موش صحرایی و موش سفید کوچک توسط محققین دیگر انجام و به اثبات رسیده است که در زیر به نمونه‌هایی از آن‌ها اشاره می‌شود.

تهرانی‌پور و همکاران در سال ۲۰۱۰ دیابت را با استرپتوزوتوسین با دوز ۵۵ میلی گرم به ازای هر کیلوگرم وزن بدن به روش داخل صفاقی در روز هفتم آبستنی در موش‌های صحرایی ایجاد نمودند (۳۰). تانیگاوا و همکاران در سال ۱۹۹۱ اثرات دراز مدت دیابت مادری و هیپرگلیسمی بر ناهنجاری‌های جنین در موش صحرایی را با استفاده از تزریق درون صفاقی استرپتوزوتوسین با تک دوز ۳۰ میلی گرم به ازای هر کیلوگرم وزن بدن در ۲ تا ۳ هفته قبل از جفت گیری را بررسی کردند و گزارش کردند که دیابت مادر سبب بروز ناهنجاری‌های اسکلتی متعدد مانند اتصال دنده‌ها، دو شاخه شدن غضروف‌های دنده‌ای، هیپوپلازی دنده و نیز اتصال غضروف دنده‌ای می‌شود (۳۱) که با نتایج مطالعه حاضر همخوانی دارد. ولپاتو و همکاران در سال ۲۰۱۱ بیان نمودند که در موش‌های صحرایی دیابتی که با استرپتوزوتوسین با دوز ۴۵ میلی گرم به ازای هر کیلوگرم وزن بدن به روش داخل وریدی دیابتی شده بودند ناهنجاری‌های مادرزادی شامل جذب جنین، کاهش وزن بدن، اگزنسفالی، شکاف کام، دنده مواج، چسبندگی دنده، آژنزی جناغ، عدم استخوانی شدن جناغ، استخوانی شدن ناقص جناغ، وجود دو مرکز استخوانی در ستون مهره و کلیه نابجا و هیدرونفروز می‌باشد (۸). یوری هاری و همکاران در سال ۱۹۸۹ دیابت را با دوز ۴۰-۳۸ از استرپتوزوتوسین به صورت داخل وریدی در موش‌های صحرایی ایجاد کردند و بیان نمودند که دیابت باعث ناهنجاری‌هایی از قبیل اگزنسفالی، شکاف کام، اسپاینا بیفیدا، میکروگناتیا، دم کوتاه یا پیچ خورده و همچنین کاهش وزن و افزایش جذب جنین‌ها می‌شود (۳۲)، اگر چه در برخی از ناهنجاری‌های گزارش شده

تشکر و قدردانی

نویسندگان مقاله مراتب تشکر و سپاسگزاری خود را از دانشگاه شهید چمران اهواز به خاطر حمایت مالی در انجام این مقاله که بخشی از پایان نامه دکترای خانم سعیده حیدری نژاد و با هزینه پژوهانه انجام شده است اعلام می‌دارند.

کاهش می‌دهد (۲۸) و در مطالعه حاضر کوارستین با خاصیت آنتی‌اکسیدانی توانست اختلالات جنینی ناشی از دیابت تجربی را کاهش دهد. در مطالعه‌ای که توسط لیانگ و همکاران در سال ۲۰۰۹ صورت گرفته است بیان شده که اضافه نمودن کوارستین با دوز ۶۶ میلی‌گرم برای هر کیلوگرم وزن بدن در جیره غذایی موش‌های سفید کوچک، ناهنجاری‌های اسکلتی جنینی ناشی از جیره با دوز بالای چربی‌های اشباع شده را کاهش می‌دهد (۲۹). پراتر و همکاران در سال ۲۰۰۸ بیان نمودند که تجویز کوارستین با دوز پایین ۶۶ میلی‌گرم و دوز بالای ۳۳۳ میلی‌گرم برای هر کیلوگرم وزن بدن در جیره موش‌های سفید کوچک آبستن، ناهنجاری‌های جنینی ناشی از متیل‌نیترور اوره را کاهش می‌دهد (۲۴).

گوهری بهبهانی و همکاران در سال ۲۰۱۴ بیان نمودند که تجویز کوارستین با دوزهای ۷۵ و ۲۰۰ میلی‌گرم به ازای هر کیلوگرم وزن بدن احتمالاً با خاصیت آنتی‌اکسیدانی خود ناهنجاری‌های اسکلتی ناشی از رتینوئیک اسید را در جنین موش‌های صحرایی کاهش می‌دهد (۳۸)، در مطالعه حاضر نیز مصرف کوارستین با دوز ۷۵ میلی‌گرم به ازای هر کیلوگرم وزن بدن موش صحرایی توانست عوارض ناهنجاری زایی دیابت را در جنین‌ها کاهش دهد که با مطالعه فوق مشابه است.

در مطالعه حاضر با ایجاد دیابت در موش‌های باردار اختلالات جنینی از جمله افزایش تعداد جنین‌های جذب شده، کاهش وزن، طول جنین‌ها و همچنین ناهنجاری‌های اسکلتی جنین، بخصوص شکاف کام، چسبندگی دنده و ناهنجاری‌های جناغ مشاهده گردید. از طرفی با مصرف کوارستین به صورت پیشگیرانه از وقوع و درصد آسیب‌های جنین به دنبال دیابت تجربی به‌طور معنی‌داری کاسته شد، همچنین ایندکس جفت در موش‌های دیابتی به صورت قابل ملاحظه‌ای افزایش یافت در حالی که کوارستین از این افزایش جلوگیری کرد.

References

1. Bioterd C. The differentiation of the immune system toward anti islet autoimmunity. *Diabetologia*. 1992; 35: 1101-1112.
2. Richard G, Mccracken EJ. Disturbed development of the pre-implantation embryos in the insulin-dependent diabetic BB/E rats. *Diabetes*. 1996; 1463-1470.
3. Wercheval M, Hertogh R. Experimental diabetes rat embryo development during the pre-implantation period. *Diabetologia*. 1990; 33: 187-191.
4. Gabbay-Benziv R, Reece EA, Wang F, Yang P. Birth defects in pregestational diabetes: Defect range, glycemic threshold and pathogenesis. *World J Diabetes*. 2015; 15: 6(3): 481-488.
5. Mills JL, Knopp RH, Simpson JL, Jovanovic-Peterson L. Lack of relation of increased malformation rats in infant of diabetic mother to glycemic control during organogenesis. *NEJM*. 1998; 318: 671-676.
6. Salder LS. Diabetic embryopathy: possible pathogenesis. *Am J Med Genet*, 1995; 55(3): 363-366.
7. Nikravesh MR, Rasoli B. Study of effects of maternal diabetes induces fetal teratogenesis in rat. *Sci J Hamadan Univ Med Sci*. 2002; 2:11-17. (In Persian)
8. Volpato GT, Calderon IMP, Sinzato S, Campos KE, Rudge MVC. Effect of *Morus nigra* aqueous extract treatment on the maternal-fetal outcome, oxidative stress status and lipid profile of streptozotocin-induced diabetic rats. *J Ethno pharmacology*. 2011; 138: 691- 696.
9. Sahambi SK, Barbara F, Hales BF. Exposure to 5-Bromo-2 -deoxyuridine induces oxidative stress and activator protein-1 DNA binding activity in the embryo. *Birth Defects Res A Clin Mol Teratol*. 2006; 76(8): 580-591.
10. Fantel AG, Person RE. Involvement of mitochondria and other free radical sources in normal and abnormal fetal development. *Ann N Y Acad Sci*. 2002; 959: 424-433.
11. Ray JG, Wyatt PR, Thompson MD, Vermeulen MJ, Meier C, Wong PF, et al. Vitamin B12 and the risk of neural tube defects in a folic-acid-fortified population. *Epidemiology*. 2007; 18(3): 362-366.
12. William JL. *Essentials of Human Embryology*. 1 ed. Churchill Livingstone. 1998; 51-61.
13. Peiró C, Lafuente N, Matesanz N, Cercas E, Llergo J, Vallejo S, et al. High glucose induces cell death of cultured human aortic smooth muscle cells through the formation of hydrogen peroxide. *Br J Pharmacol*. 2001; 133(7): 967-974.
14. Vinceti, M, Malagoli C, Rothman KJ, Rodolfi R, Astolfi G, Calzolari E, et al. Risk of birth defects associated with maternal pregestational diabetes. *Eur J Epidemiol*. 2015; 29(6): 411-418
15. Ornoy A, Kimyagarov D, Yaffee P, Abir R, Raz I, Kohen R. Role of reactive oxygen species in diabetes-induced embryotoxicity: studies on pre-implantation mouse embryos cultured in serum from diabetic pregnant women. *Isr J Med Sci*. 1996; 32(11): 1066-1073.

16. Hagay ZJ, Weiss Y, Zusman I, Peled-Kamar M, Reece E, Eriksson UJ. Prevention of diabetes-associated embryopathy by over expression of the free radical scavenger copper zinc superoxide dismutase in transgenic mouse embryos. *Am J Obstet Gynecol.* 1995; 173: 1036-1041.
17. Sadi G, Yılmaz O, Güray T. Effect of Vitamin C and lipoic acid on streptozotocin-induced diabetes gene expression: mRNA and protein expressions of Cu-Zn SOD and catalase. *Mol Cell Biochem.* 2008; 309: 109-116.
18. Machado AF, Zimmerman EF, HovlJr DN, Weiss R, Collins MD. Diabetic embryopathy in C57BL/6J mice altered fetal sex ratio and impact of the splotch allele. *Diabetes.* 2001; 50: 1193-1199.
19. Boots AW, Haenen GR, Bast A. Health effects of quercetin: from antioxidant to nutraceutical. *Eur J Pharmacol.* 2008; 13; 585(2): 325-337.
20. Geleijnse JM, Launer LJ, VanderKuip DA, Hofman A, Witteman JC. Inverse association of tea and flavonoid intakes with incident myocardial infarction: the Rotterdam Study. *Am J Clin Nutr.* 2002; 75(5): 880-886.
21. Nguyen TT, Tran E, Nguyen TH, Do PT, Huynh TH, Huynh H. The role of activated MEK-ERK pathway in quercetin-induced growth inhibition and apoptosis in A549 lung cancer cells. *Carcinogenesis.* 2004; 25(5): 647-659.
22. Rice-Evans CA, Miller NJ, Bolwell PG, Bramley PM, Pridham JB. The relative antioxidant activities of plant-derived polyphenolic flavonoids. *Free Radical Research.* 1995; 22(4): 375-383.
23. Decharneux T, Dubois F, Beauloye C, Wattiaux-DeConinck S, Waniaux R. Effect of various flavonoids on lysosomes subjected to an oxidative stress. *Biochem Pharmacol.* 1992; 44: 1243-1248.
24. Prater MR, Laudermilch CL, Liang C, Holladay SD. Placental oxidative stress alters expression of murine osteogenic genes and impairs fetal skeletal formation. *Placenta.* 2008; 29(9): 802-888.
25. AbdEl-Baky AE. Quercetin protective action on oxidative stress, sorbitol, insulin resistance and cells function in experimental diabetic rats. *Int J Pharm Pharm Sci.* 2011; 2: 11-18.
26. Orsolioic N, Gajski G, Garaj-Vrhovac V, Dikic D, Prskalo ZS, Sirovina D. DNA-protective effects of quercetin or naringenin in alloxan-induced diabetic mice. *Eur J Pharmacol.* 2011; 656: 110-118.
27. Abdelmoaty MA, Ibrahim MA, Ahmed NS, Abdelaziz MA. Confirmatory studies on the antioxidant and antidiabetic effect of quercetin in rats. *Indian J Clin Biochem.* 2010; 25(2): 188-192.
28. Dwivedi N, Flora SJS. Dose dependent efficacy of quercetin in preventing arsenic induced oxidative stress in rat blood and liver. *Cell Tissue Res.* 2011; 11(1): 2506-2611.
29. Liang C, Oest ME, Jones JC, Prater MR. Gestational high saturated fat diet alters C57BL/6 mouse perinatal skeletal

- formation. *Birth Defects Res.* 2009; 86: 362-369.
30. Tehranipour M, Khayat-zade J, Ghorbani Z. The effects of maternal diabetes on brain lateral ventricles in newborn rats. *Arak Med Univ J.* 2010; 12(4): 36-43. (In Persian)
31. Tanigawa K, Kawaguchi M, Tanaka O, Kato Y. Skeletal malformations in rat offspring long-term effect of maternal insulin-induced hypoglycemia during organogenesis. *Diabetes.* 1991;40: 115-121.
32. Uriu-hare JY, Stern JJS, Keen Cl. Influence of maternal dietary zn intake on expression of diabetes-induced teratogenicity in rats. *Diabetes.* 1989; 38: 1282-1290.
33. Braga CP, Baptista RF, Peixoto FB, Momentti AK, Fava FH, Fernandes AH. Effects of quercetin administration on the pregnancy outcome of diabetic rats. *Diabetes and Metabolism.* 2012; 3: 180.
34. Azemi ME, Namjoyan F, Khodayar M KH, Ahmadpour F, Darvish Padok A, Panahi M. The antioxidant capacity and anti-diabetic effect of boswellia serrate triana and planch aqueous extract in fertile female diabetic rats and the possible effects on reproduction and histological changes in the liver and kidneys. *Jundishapur J Nat Pharm Prod.* 2012; 7(4): 168-175.
35. Schaefer-Graf UM, Buchanan TA, Xiang A, SongsterG, Montoro M, Kjos SL. Patterns of congenital anomalies and relationship to initial maternal fasting glucose levels in pregnancies complicated by type 2 and gestational diabetes. *Am J Obstetrics Gynecology.* 2000; 182: 313-320.
36. Ganesh E, Chowdhury A, Malarvani T, Vardhan NA. Microscopical observation of kidney for ameliorative effects of vitamin-E and C in streptozotocin- induced diabetic rats. *Int J Life Sic Pharma Res.* 2012; 3(2): 135-143.
37. Eriksson UJ, Martin Siman C. Pregnant diabetic rats fed the antioxidant butylated hydroxytoluene show decreased occurrence of malformations in offspring. *Diabetes.* 1996; 45: 1497-1502.
38. GohariBehbahni N, KhaksaryMahabady M, Ranjbar R, Najafzadehvarzi H, Mohammadian B. The effects of quercetin and retinoic acid on skeletal system of rat embryos in prenatal period. *Zahedan J Res Med Sci.* 2014; 16(12): 29-34.

Protective effect of quercetin on skeletal teratogenicity induced by experimental diabetes in rat fetus

Heidarinejad S¹, Khaksary Mahabady M^{*2}, Ranjbar R², Najafzadeh Varzi H³, Mohammadian B⁴

1. PhD in Anatomy and Embryology, Faculty of Veterinary Medicine, Shahid Chamrann University of Ahvaz, Ahvaz, Iran.

2. Associate Professor, Department of Basic Sciences, Faculty of Veterinary Medicine, Shahid Chamrann University of Ahvaz, Ahvaz, Iran, mkhaksarymahabady@yahoo.com

3. Professor, Department of Basic Sciences, Faculty of Veterinary Medicine, Shahid Chamrann University of Ahvaz, Ahvaz, Iran.

4. Associate Professor, Department of Pathobiology, Faculty of Veterinary Medicine, Shahid Chamrann University of Ahvaz, Ahvaz, Iran.

Received: 21 MAY 2016 Accepted: 17 Sep 2016

Abstract

Background : Maternal diabetes can induce a number of developmental abnormalities including deformities of the face and palate and these teratogenic effects decrease by application of antioxidant drugs. In this study, the prophylactic effect of quercetin on fetal teratogenesis incidence from diabetes was evaluated.

Materials and Methods: In this experimental study, 24 female Wistar rats were used into four groups. After intravenous injection of streptozotocin (50 mg/kg) and confirm of diabetes in 2 groups of rats, all rats were mated. One group of diabetic and non-diabetic rats received quercetin (75 mg/kg/ orally) in 0,7,14 and 20 days of gestation while two control groups received normal saline. Fetuses were collected at 20th day of gestation and after determination of weight and length were stained by Alizarin red - Alcian blue method and skeletal abnormalities was evaluated by stereomicroscope.

Results: Cleft palate, wavy rib and rib adhesion incidence were 38.09%, 4.86% and 14.28% range in control diabetic group but their incidence were respectively decreased 16.12%, 0% and 0% by quercetin. Also, quercetin decreased skeletal anomalies incidence including sternum, and ribs.

Conclusion: Quercetin as one antioxidant can decrease teratogenicity induced by diabetes mellitus.

Keywords: Maternal diabetes, Streptozotocin, Quercetin, Teratogenicity, Rat.

***Citation:** Heidarinejad S, Khaksary Mahabady M, Ranjbar R, Najafzadeh Varzi H, Mohammadian B. Protective effect of quercetin on skeletal teratogenicity induced by experimental diabetes in rat fetus. *Yafte*. 2017; 18(4): 48-58.